UNIVERSITÀ DEGLI STUDI DI NAPOLI FEDERICO II

DOTTORATO DI RICERCA IN

MEDICINA CLINICA E SPERIMENTALE

CURRICULUM IN SCIENZE ODONTOSTOMATOLOGICHE

XXXIV Ciclo
(Anni 2018-2021)

Coordinatore: Prof. Francesco Beguinot

TESI DI DOTTORATO

Mucosite plasmacellulare orale: revisione sistematica della letteratura e caratteristiche clinico-patologiche di 110 casi

TUTOR/RELATORE

Chiar.mo
Prof. Michele Davide Mignogna

CANDIDATA

Dott.ssa Noemi Coppola

INDICE

CAPITOLO I

LE PLASMACELLULE

1. Fisio-Patologia 1

1.1 *Differenziazione linfociti B* 3

1.2 Coinvolgimento delle plasmacellule nelle reazioni immuno-mediate e principali marcatori dei linfociti B 5

1.3 *Disordini plasmacellulari extra-orali* 9

2. Fisio-Patologia delle plasmacellule orali 14

2.1 Plasmocitoma extra midollare (PEM) 15

2.2 Mieloma multiplo 15

2.3 Mucosite-dermatite idiopatica linfoplasmacellulare (ILPMD) 16

2.4 Plasmacanthoma 21

CAPITOLO II

MUCOSITE PLASMACELLULARE ORALE (o-PCM)

1. Eziologia 22

2. Patogenesi 25

3. Presentazione clinica e sintomatologia 27

4. Diagnosi: istopatologia ed esami di laboratorio 28

5. Cenni di terapia 34

CAPITOLO III

REVISIONE SISTEMATICA

1. Materiali e Metodi 38

2. Risultati 40

CAPITOLO IV

CASE SERIES DI 67 PAZIENTI AFFETTI DA MUCOSITE PLASMACELLULARE ORALE CON FENOTIPO CLINICO VESCICOLO-BOLLOSO E 43 PAZIENTI CON FENOTIPO CLINICO MISTO 59

DISCUSSIONE 71

APPENDICE 1 80

APPENDICE 2 127

BIBLIOGRAFIA 150

CAPITOLO I

LE PLASMACELLULE

1. Fisio-Patologia

Il sistema immunitario umano è un complesso sistema cellulare e molecolare avente una serie di funzioni specializzate, il cui ultimo fine è difendere l'organismo contro infezioni ed noxae patogene esterne. Esistono fondamentalmente due differenti tipologie di risposta immunitaria:
1) la risposta innata (naturale), di tipo non specifico, attiva cioè contro qualsiasi antigene a prescindere dal tipo, dall'origine e dalla composizione dello stesso. Presente sin dalla nascita, non è in grado di dare risposte specifiche e selettive nei confronti di specifici agenti patogeni. Detta anche immunità ereditaria o costitutiva, rappresenta la prima linea difensiva nei soggetti non immunizzati. Questa prima linea difensiva dell'organismo è il sistema di difesa più antico ed è comune a tutti gli organismi pluricellulari, compresi gli insetti e le piante. Consta di barriere anatomiche (cute e mucose), barriere fisiologiche (temperatura, pH, fattori solubili), meccanismi di endocitosi/fagocitosi e barriere infiammatorie. Nello specifico, le cellule coinvolte nel rilascio di mediatori infiammatori sono i mastociti, gli eosinofili, i basofili e le cellule dendritiche; le cellule invece coinvolte nella fagocitosi sono i neutrofili, i monociti e macrofagi. I linfociti Natural Killer (NK) hanno invece funzione citotossica;

2) la risposta acquisita (adattativa, ovvero di tipo specifico) compare con i vertebrati, e nell'uomo dopo la nascita. Consta di tutti i meccanismi che il sistema immunitario mette in atto per reagire ad un antigene immunogeno specifico e che ha superato le barriere dell'immunità innata. Si basa sullo sviluppo della memoria immunologica, ovvero la capacità del sistema immunitario di "imparare, adattarsi e ricordare" come affrontare uno specifico antigene. Può essere acquisita in modo naturale e attivo (quando, cioè, il sistema immunitario "conserva il ricordo" di malattie già avute, detta immunità acquisita naturale attiva), in modo naturale ma passivo (dovuta, ad

esempio, ad anticorpi preformati di origine materna, detta anche immunità acquisita naturale passiva) o in modo artificiale (mediante la somministrazione di vaccini e sieri, detta anche immunità acquisita artificiale).
La risposta immunitaria specifica o acquisita è in linea generale suddivisibile in due grosse categorie: la risposta umorale e la risposta cellulo-mediata. Nel primo caso verrà determinata la produzione di immunoglobuline che andranno a legare gli antigeni.
Nel secondo caso, le cellule coinvolte sono i linfociti. Negli anni '60 sono state identificate le prime due popolazioni linfocitarie, costituite dai linfociti B e dai linfociti T, entrambe derivanti da una comune cellula staminale linfoide, che a sua volta deriva da una cellula staminale multipotente localizzata negli organi ematopoietici. I linfociti B rappresentano il 5-15% dei linfociti circolanti e sono deputati alla risposta immune umorale. Sono caratterizzati dalla presenza di immunoglobuline di membrana, che fungono da recettore per l'antigene (BCR). Inoltre, esprimono sulla loro membrana le molecole MHC di II classe, che consentono loro di presentare l'antigene ai linfociti T CD4+. I linfociti B maturi, inoltre, esprimono anche i recettori per i componenti del complemento C3b (CRI) e C3d (CR2). Nei mammiferi la maturazione dei linfociti B avviene a livello degli organi ematopoietici. I linfociti B non sono cellule terminali: infatti, in seguito all'interazione con l'antigene specifico, si attivano, proliferano e si differenziano in plasmacellule deputate alla sintesi di anticorpi circolanti (Igs).
Le plasmacellule, componenti principali dell'immunità umorale, sono quindi il prodotto della differenziazione dei linfociti B, in seguito al riconoscimento di antigeni extracellulari. Le Igs appartengono alla famiglia delle gamma globuline; condividono la stessa struttura di base e differiscono tra loro solo nel sito del legame antigenico in cui vi è una elevatissima variabilità. Le Igs sono glicoproteine composte per l'80-95% da una struttura polipeptidica e per il 5-18% da glicidi. L'unità funzionale della molecola immunoglobulinica è costituita da due catene pesanti (H) e da due catene leggere (L). Le differenze antigeniche delle catene pesanti permettono di identificare e quindi classificare le Igs in cinque principali isotipi: G, M, A, D ed E. Analogamente esistono delle caratteristiche che permettono di identificare due tipi di catene leggere: *k* e λ [1–5].

1.1 *Differenziazione linfociti B*

All'ottava settimana di gestazione, le cellule pluripotenti di origine mesenchimale che danno origine alle cellule della serie mieloide ed eritroide nel sacco vitellino, migrano nel fegato, dove ha inizio la maturazione dei B linfociti che, nel periodo finale della crescita fetale e dalla nascita in poi, prosegue nel midollo osseo dove si osservano varie tappe:

la tappa: E caratterizzata dalla differenziazione dei linfociti pro-B in linfociti pre-B che non esprimono ancora Igs di membrana e, quindi, non sono in grado di riconoscere l'antigene;

2a tappa: Si formano linfociti B immaturi che esprimono IgM di membrana completamente assemblate ed in grado di riconoscere l'antigene; il riconoscimento di antigeni "*self*" ne induce tolleranza o morte.

3a tappa: Comparsa di linfociti B maturi che esprimono contemporaneamente IgM e IgD di membrana, aventi la stessa specificità antigenica e quindi la stessa regione V. I linfociti B maturi migrano dal midollo osseo agli organi linfoidi periferici dove, in seguito al riconoscimento dell'antigene specifico, si trasformano in *linfociti B attivati.*

4a tappa: Differenziazione dei linfociti B attivati in plasmacellule, ovvero cellule effettrici anticorpo-secernenti che presentano un basso livello di Igs di membrana, ed in linfociti B della memoria che continuano ad esprimere Igs di membrana e che rivestono un ruolo di primaria importanza nell'induzione della risposta anticorpale secondaria.

Nell'uomo, il repertorio anticorpale è altamente diversificato. Se ogni antigene fosse riconosciuto da catene immunoglobuliniche codificate da un singolo gene, l'intero genoma umano non sarebbe sufficiente a soddisfare tale compito. Com'e quindi possibile che un relativamente piccolo numero di geni produca un così elevato numero di recettori? Nel corso degli ultimi 30 anni, e stato dimostrato che i geni delle Igs e del TCR usano una strategia comune, che coinvolge la ricombinazione genetica, per generare, quindi, un vasto repertorio anticorpale a partire da un numero limitato di geni. Il processo evolve attraverso due fasi: la prima antigene-indipendente, la seconda antigene-dipendente [2,3].

1) *Fase antigene-indipendente*: Le catene leggere e pesanti delle Igs sono costituite da regioni variabili (V) e costanti (C), ognuna codificata da differenti segmenti genici posti molto distanti fra loro nelle cellule in configurazione germinale (cioè nel DNA di una cellula non differenziata). Durante l'ontogenesi dei linfociti B, il riarrangiamento del DNA permette l'avvicinamento di tali geni. Nell'uomo i geni per le catene pesanti sono localizzati sul cromosoma 14, quelli per la catena *k* sul cromosoma 2 e quelli per la catena λ sul cromosoma 22. I geni che codificano per la regione V della catena pesante vengono selezionati, per il riarrangiamento del DNA, attraverso la traslocazione di uno dei geni del gruppo D (diversity), che sono circa una ventina. A questo gene viene unito per traslocazione un gene proveniente dal gruppo J (joining) e per delezione viene eliminato il DNA interposto. Quindi, un gene V (variability) viene unito per traslocazione al segmento DJ, formando il complesso VDJ. Il trascritto primario (unito al segmento denominato *Cμ)* va quindi incontro a splicing e dà luogo ad un RNA messaggero VDJ-*μ*. Questo RNA messaggero maturo viene poi tradotto nel reticolo endoplasmatico e dà luogo ad una catena pesante *μ.* Segue "l'esclusione allelica delle catene pesanti delle Igs", per evitare che ci siano due catene *μ.* La cellula passa quindi allo stadio di pre-B, in cui sono identificabili catene pesanti *μ* a livello citoplasmatico, e viene dato un segnale per l'inizio del riarrangiamento dei segmenti genici per la catena leggera. II riarrangiamento dei geni della catena leggera avviene, generalmente, in maniera simile a quanto descritto per le catene pesanti e, una volta completato, segna la tappa di passaggio delle cellule pre-B a cellule B immature, che esprimono IgM sulla loro membrana. La differenza sostanziale tra il riarrangiamento dei geni delle catene pesanti e dei geni delle catene leggere consiste nel fatto che mentre la regione V delle catene pesanti è il prodotto di tre geni, V, D e J, la regione V delle catene leggere è il prodotto di due geni, V e J. Il riarrangiamento produttivo dei geni della catena leggera *k* avviene per primo e blocca ogni ulteriore riarrangiamento. I geni della catena leggera λ vengono, difatti, riarrangiati solo in seguito.

2) Fase antigene-dipendente Questa fase inizia con la traslocazione delle molecole immunoglobuliniche dal citoplasma sulla membrana cellulare ed evolve con l'attivazione del linfocita B e la sua espansione clonale. Il passaggio alla sintesi di un isotipo di Ig diverso dalle IgM inizialmente prodotte implica due vie sintetiche. La

prima via permette alle cellule B mature di esprimere simultaneamente sulla membrana IgM e IgD con identica specificità antigenica. La seconda via, che determina la sintesi di una diversa classe di Ig, è utilizzata da gran parte della progenie di un clone stimolato dall'antigene e va sotto il nome di "switch isotipico". Il passaggio dalla sintesi delle IgM e IgD a quella di altre classi di Ig viene regolato da un meccanismo di riarrangiamento determinato da regioni di scambio (S) poste in posizione 5' rispetto ad ognuno dei geni C delle catene pesanti. In pratica, un segmento VDJ riarrangiato si ricombina ad un segmento genico appartenente ad un'altra immunoglobulina (IgG, IgA o IgE). L'ultimo stadio differenziativo dei linfociti B consiste nella formazione delle plasmacellule in cui le Igs non vengono più espresse sulla membrana cellulare, ma sono secrete all'esterno.

1.2 *Coinvolgimento delle plasmacellule nelle reazioni immuno-mediate e principali marcatori dei linfociti B*

Le plasmacellule sono cellule terminalmente differenziate da linfociti B attivati in seguito a stimolazione antigenica e avviene a livello di linfonodi, milza e midollo osseo.

I linfociti B non ancora attivati dalla stimolazione antigenica, a seguito di differenziazione antigene-indipendente, lasciano il midollo osseo e migrano verso gli organi linfoidi secondari al fine di ricercare stimolazioni antigeniche che possano garantire la sopravvivenza. In questa fase agiscono essenzialmente da APC (antigen-presentig cell) grazie al recettore di superficie BCR, attraverso cui riconoscono, endocitano e processano antigeni solubili, esponendo quelli che sono i peptidi antigenici, mediante il complesso maggiore di istocompatibilità di tipo II (MHC II). L'attivazione del linfocita B, tuttavia, avviene esclusivamente a seguito di un secondo pathway di attivazione: a livello dei centri germinativi degli organi linfoidi secondari, i linfociti T-Helper follicolari (T_{FH}) interagiranno tramite il loro ligando CD40L e il marker CD40 presente sul linfocita B, stimolandone infine la proliferazione, la maturazione dell'affinità anticorpale e la ricombinazione della classe Ig, attraverso l'attivazione di NF-kB. La gran parte dei linfociti B si differenziano in plasmacellule, chiamate anche cellule effettrici B, direttamente

responsabili della produzione di immunoglobuline. Una frazione dei linfociti B invece si differenzierà in cellule B della memoria, responsabili appunto della memoria immunologica. Alcuni ricercatori ipotizzano che la differenziazione in cellule della memoria avvenga in modo casuale [6,7]. Altre ipotesi suggeriscono che il fattore di trascrizione NF-κB e la citochina IL-24 sono coinvolti nel processo di differenziazione in cellule di memoria B o che le cellule B con affinità relativamente inferiore per l'antigene diventeranno cellule B di memoria, in contrasto con le cellule B con affinità relativamente più elevata che diventeranno plasmacellule[6,8,9].

I linfociti B esprimono sulla membrana, in rapporto con le diverse fasi differenziative, proliferative e di attivazione, numerose proteine capaci di ricevere segnali dall'ambiente esterno, ed in particolare da altre cellule del sistema immunitario, le quali influiscono su una o più delle sue funzioni e in particolare sull'elaborazione della risposta anticorpale. Alcune di esse sono espresse in tutte le tappe maturative della linea B, a partire dalla cellula progenitrice commissionata, con esclusione delle plasmacellule, e non sono pertanto dei marcatori di differenziazione, ma hanno importanza nel riconoscimento della linea cellulare B e nella diagnostica delle malattie linfoproliferative B (Figura 1, Tabella 1). L'MHC di classe II, espresso in tutta la linea, eccetto che nella cellula staminale e nella plasmacellula; il CD19, con espressione sovrapponibile a quella delle molecole MHC di classe II, implicato nel controllo dell'attivazione e della proliferazione del linfocita B e probabilmente nella secrezione delle Igs, è il primo marcatore espresso nell'ontogenesi delle cellule B; il CD24 che è espresso anche su una parte delle plasmacellule, ma non è specifico della linea B essendo presente anche sulla membrana di altre cellule come granulociti, monociti e linfociti T di alcune ALL; il CD20, praticamente specifico della linea B, è espresso sui linfociti pre-B, sui linfociti B immaturi e maturi, a riposo (non sulle plasmacellule), sia del sangue periferico che dei tessuti linfatici. Altre molecole, espresse solamente in alcune tappe maturative, rappresentano dei marcatori di differenziazione utili per riconoscere il diverso stato funzionale di subsets B linfocitari. Così i marcatori CD38, CD9 e CD10, non specifici delle cellule B, sono normalmente assenti nei linfociti B maturi e "a riposo" del sangue periferico, mentre sono espressi sulle cellule progenitrici dei B e sui linfociti pre-B. Essi hanno però un'espressione differente fra loro in quanto il CD38 è presente sui B attivati,

sulle plasmacellule e non sui B immaturi, il CD9 è presente sui B immaturi e sui B attivati, ma non sulle plasmacellule, e il CD10 è assente sia nei B immaturi e nei B attivati che nelle plasmacellule. Al contrario i marcatori CD37, CD39 e CD40 sono presenti unicamente nei linfociti B immaturi, residenti, maturi e attivati, ma non sulle cellule pre-B progenitrici, né sulle plasmacellule. Il marcatore CD22 è presente, oltre che in una piccola percentuale di cellule pre-B, nella grande maggioranza dei linfociti B circolanti immaturi, residenti e maturi. Viene perduto con l'attivazione dei linfociti B ed è del tutto assente nelle plasmacellule. Possiede una buona specificità B ed è di una certa utilità nella diagnostica di alcune affezioni linfo-proliferative maligne di tipo B, come la leucemia a cellule capellute e una parte dei linfomi B. Di interesse pratico per il riconoscimento della linea B è la presenza del CD22 nel citoplasma delle cellule B durante tutta la differenziazione, a parte le plasmacellule. Il suo ruolo sembra quello di trasmettere all'interno della cellula il segnale di attivazione dato sulla membrana da complessi antigene-anticorpo. Fra gli altri marcatori devono essere ancora ricordati il CD5, che è presente in tutti gli stadi maturativi del linfocita T, dal timocita fino al linfocita T maturo; è espresso anche in un subset di linfociti B che si identifica nel subset proliferante della LLC-B, e che sembra anche responsabile della produzione di autoanticorpi. Di un certo interesse è anche lo studio di alcuni marcatori di membrana la cui espressione è fortemente influenzata dallo stato di attivazione immunologica cellulare. Alcuni di essi tendono a scomparire o scompaiono del tutto dalla membrana cellulare in seguito all'attivazione, come per esempio il CD24, il CD20, il CD21 e il CD22, altri mantengono praticamente immodificata la loro concentrazione sulla membrana, come è il caso dei marcatori CD19 e CD38, mentre altri ancora o subiscono un incremento della loro espressione, in seguito all'attivazione, come per esempio gli antigeni MHC di II classe e l'antigene LB-2, oppure, assenti nei linfociti B a riposo, compaiono sulla membrana dopo l'attivazione. Tra questi gli antigeni CD23, B5 e BAC-1. Questi ultimi due compaiono circa un giorno dopo l'attivazione, mentre il CD23 compare più rapidamente. È evidente che la determinazione di questi antigeni di superficie consentirà di identificare le cellule in funzione del loro stato di attivazione (Figura 1, Tabella 1) [10].

Figura 1: Principali markers correlati allo stato di differenziazione dei linfociti B [11]

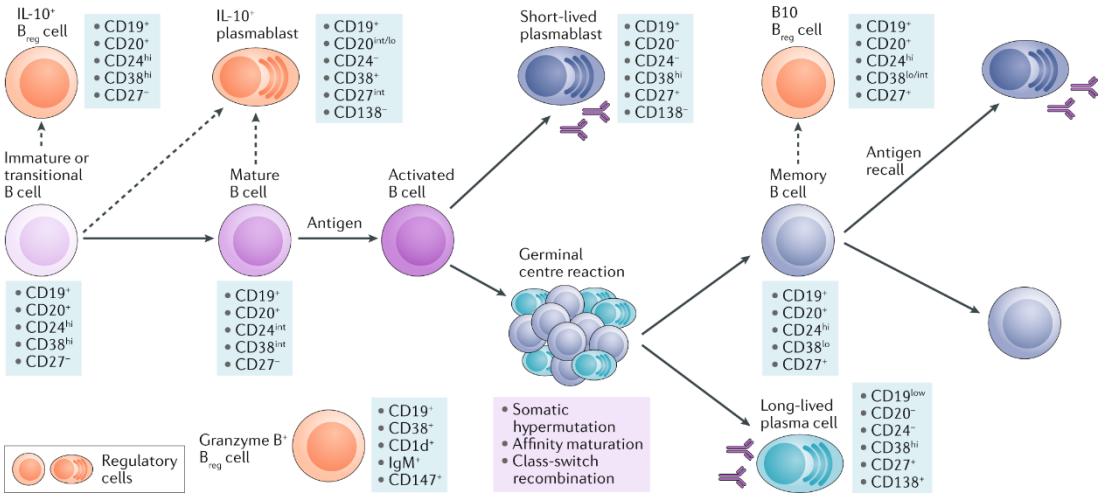

***CD**: Cluster di differenziazione. **IL:** Interleuchina.*

Tramite l'utilizzo di anticorpi monoclonali specifici è possibile identificare sulla membrana dei linfociti B un gran numero di marcatori di differenziazione e di attivazione [2,3].

Tabella 1: Principali markers di differenziazione e di attivazione dei Linfociti B

Molecola	Funzione
CD9	Molecola di adesione. Svolge un ruolo nella migrazione cellulare.
CD10	Molecola presente sui linfociti pre-B. Espressa su cellule leucemiche.
CD19	Presente in tutte le fasi differenziative.
CD20	Marker espresso dai linfociti B attivati e da blasti B.
CD21	Presente su tutte le cellule della linea differenziativa B. Con CD19 e CD81 forma il co-recettore dei linfociti B.
CD23	Recettore a bassa affinità per Fc delle IgE (FceRllb).
CD24	Gruppo di glicoproteine legate alla membrana cellulare.
CD28	Espresso solo sulle plasmacellule.

CD32	Recettore per l'Fc delle IgGs.
CD40	Ruolo nella regolazione della differenziazione ed attivazione delle cellule B.
CD73	Regolazione del ciclo replicativo cellulare.
CD81	Si associa con CD19 e CD21 per formare il co-recettore dei linfociti B.

***FC**: Frammento cristallizabile. **CD:** Cluster di differenziazione.*

1.3 *Disordini plasmacellulari extra orali*

Le gammopatie monoclonali comprendono una serie di disordini linfoproliferativi cronici, definiti anche immunoproliferativi cronici, contrassegnati dalla produzione di elevate quantità di immunoglobuline di tipo monoclonale, caratteristicamente rilevabili al profilo elettroforetico delle proteine sieriche e/o urinarie. Di norma infatti, una stimolazione antigenica determina una produzione di immunoglobuline policlonali le cui catene leggere sono prodotte e assemblate in modo casuale ed infatti le catene leggere di tipo *k* e quelle di tipo λ sono all'incirca in rapporto di 1:1 o di 2:1. La produzione è di tipo policlonale in quanto più cloni plasmacellulari daranno origine a plasmacellule secernenti una tipologia di immunoglobuline, tutte efficaci nel reagire contro il medesimo antigene, ma che in modo random recheranno catene leggere k o λ.

Nel caso delle gammopatie monoclonali, al contrario, le cellule secernenti immunoglobuline provengono tutte da un unico elemento trasformato e sono quindi clonali. Come conseguenza, l'ipergammaglobulinemia che ne scaturisce è dovuta al grande numero di elementi clonali neoplastici secernenti ed è costituita da una sola immunoglobulina che recherà un'unica catena leggera, di tipo k o λ.

Quindi, il termine disordini plasmacellulari (o discrasie plasmacellulari) definisce il gruppo di neoplasie conseguenti all'accumulo e all'espansione di plasmacellule monoclonali. Le plasmacellule, seppur neoplastiche, con rare eccezioni mantengono, la capacità di produrre e rilasciare immunoglobuline o parti di esse (catene pesanti o

leggere), benché funzionalmente inattive. La presenza di Igs monoclonali nel siero e nelle urine costituisce l'elemento comune a queste malattie e, conseguentemente, il termine generico "gammopatie monoclonali" viene spesso usato per indicare l'insieme di queste patologie. Infatti, se in un normale profilo elettroforetico delle proteine o nel profilo di un'ipergammaglobulinemia policlonale le gammaglobuline migranti nella "zona **γ**" del tracciato tenderanno a distribuirsi secondo una gaussiana, nelle condizioni di monoclonalità si rileva un caratteristico picco, prevalentemente in zona di migrazione **γ**. Tale picco, definito picco monoclonale, è più modernamente oggi conosciuto come componente M (Figura 2).

Figura 2: Tracciato elettroforetico policlonale e monoclonale delle proteine sieriche (Quantitative Precipitation Estimation o QPE). Si noti il picco monoclonale γ [12].

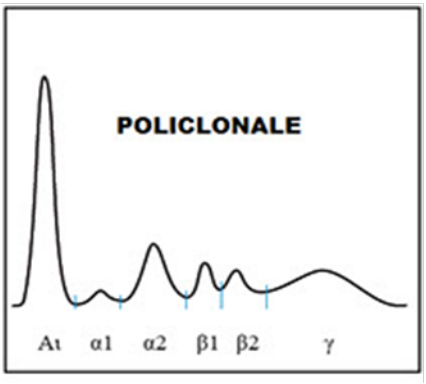

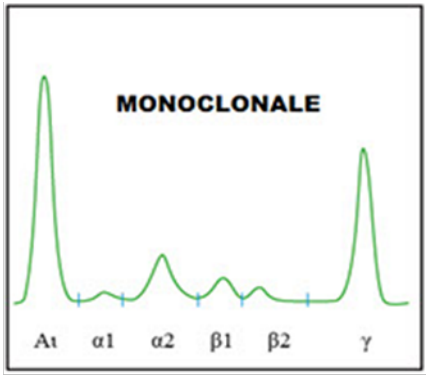

Secondo la classificazione dei linfomi dell'Organizzazione Mondiale della Sanità, i disordini plasmacellulari comprendono la gammopatia monoclonale di significato indeterminato (MGUS, Monoclonal Gammopathy of Undetermined Significance), il mieloma multiplo, il plasmocitoma solitario ed extra osseo e il mieloma osteosclerotico (sindrome POEMS), nonché le malattie da deposizione di immunoglobuline, quale l'amiloidosi.

Il Mieloma Multiplo (MM) è una neoplasia delle plasmacellule caratterizzato dall'accumulo di plasmacellule maligne, prevalentemente nel midollo osseo e più raramente in altri distretti anatomici (mieloma extra midollare), con produzione di una para proteina monoclonale (Componente M). Rappresenta il 3% di tutte le neoplasie ematologiche, con lieve prevalenza nel sesso maschile ed età media alla diagnosi di circa 71 anni. Non è stata ancora individuata alcuna alterazione molecolare che specificamente si associ alla trasformazione neoplastica delle

plasmacellule. Mutazioni puntiformi di N-ras, K-ras, p53 e Rb1, sono rilevabili in un'alta percentuale di casi di mieloma e forse riscontrabili in stati avanzati di malattia. I segni e sintomi di presentazione della patologia includono: anemia normo cromica e normocitica (75%), dolore di differenti segmenti scheletrici (60%), creatinina elevata con nefropatia da catene leggere (50%), ipercalcemia (30%), astenia (30%), perdita di peso (25%). Meno frequentemente si osserva neuropatia (5%), epatosplenomegalia (5%), linfoadenopatia (1%) e rialzo febbrile (1%). Il danno osseo da Mieloma multiplo è evidenziabile a livello radiografico come una lesione osteolitica caratterizzata però dall'assenza dell'orletto sclerotico periferico (assenza di osteoblasti), tipico di altre lesioni osteolitiche quali ad esempio le metastasi ossee. Se in una fase di iniziale progressione della patologia tali indagini non dovessero risultare conclusive, si procede con la tomografia computerizzata (TC) o la risonanza magnetica (RM). Per quanto riguarda l'analisi elettroforetica delle proteine, nella stragrande maggioranza dei MM, l'elemento chiave che supporta il sospetto diagnostico è il riscontro di una componente monoclonale (componente o proteina M) a livello sierico e/o urinario, eventualmente accompagnato da un incremento della concentrazione delle proteine totali sieriche. Tale picco è evidenziato mediante l'osservazione nell'elettroforesi di una banda localizzata in regione **γ.** Infine, la distribuzione dei tipi di proteine monoclonali solitamente riscontrate è la seguente: IgG: dal 50% al 55%, IgA: dal 20% al 25%, solo catene leggere Kappa o Lambda: dal 15% al 20%.

La gammopatia monoclonale di significato indeterminato (MGUS) è una condizione pre-maligna clinicamente asintomatica, caratterizzata dalla presenza, nel siero o nelle urine, di una proteina monoclonale in assenza di segni e sintomi compatibili con la diagnosi di MM e le sue varianti, o di altre malattie. L'incidenza e la prevalenza dell'MGUS aumenta con l'età, è più alta negli uomini rispetto alle donne e negli individui di razza africana. I dati attuali supportano la teoria che circa la metà dei pazienti che a 70 anni ricevevano una diagnosi di MGUS presentavano la para proteina monoclonale caratteristica da almeno 10 anni. Non si conoscono fattori di rischio associati all'insorgenza di MGUS, tuttavia da un punto di vista genetico MGUS e MM sono considerate condizioni simili e pertanto i meccanismi che possono favorire la progressione della malattia dalla prima condizione alla seconda,

più grave, sono oggetto di studio. Essendo i pazienti affetti da MGUS solitamente asintomatici, spesso il disturbo viene identificato incidentalmente, ovvero in pazienti che sono sotto osservazione per altre patologie (come anemie, neuropatie o ipercalcemia); in tali casi infatti viene effettuata diagnosi di MGUS riscontrando la presenza di una para-proteina monoclonale mediante elettroforesi proteica del siero o delle urine. Si effettua diagnosi di MGUS quando si riscontra, in un paziente asintomatico, una componente monoclonale sierica inferiore a 30 g /L, percentuale di plasmacellule nel midollo inferiore al 10% e assenza di lesioni osteolitiche, anemia, ipercalcemia, insufficienza renale. La MGUS-IgG è la tipologia più frequente (70% dei casi), seguito da MGUS-IgM (15%). I pazienti con MGUS non IgM potrebbero progredire in MM, e in proporzione minore in amiloidosi, mentre i pazienti con MGUS-IgM possono progredire in Macroglobulinemia di Waldenstrorme *(*WM) e, raramente, in amiloidosi. In quanto disordine potenzialmente preneoplastico, i pazienti con MGUS devono quindi essere costantemente monitorati.

La WM è una patologia caratterizzata dalla produzione di immunoglobuline di tipo IgM da parte di un'espansione clonale di linfociti in transizione plasmacellulare. È quindi una gammopatia monoclonale IgM in cui gli elementi cellulari possono essere considerati, in quanto ad anomalia, a cavallo tra la leucemia linfatica cronica e il mieloma multiplo.
Rappresenta il 2% delle neoplasie ematologiche ed è più frequentemente riscontrabile nei maschi con età media di 65 anni.
I pazienti con MGUS hanno un sostanziale rischio di sviluppare, come progressione della patologia, una WM.
Molti pazienti affetti da WM hanno sintomi attribuibili all'infiltrazione tumorale (citopenia, febbre, sudorazioni notturne, perdita di peso, linfoadenopatie, organomegalia) e/o alla presenza della proteina monoclonale prodotta dal clone neoplastico (iperviscosità, crioglobulinemia, neuropatia, amiloidosi); altri sono asintomatici. Le IgM monoclonali possono avere un'attività autoanticorpale responsabile di anemia emolitica, vasculite dei piccoli vasi della cute, neuropatia periferica, pemfigo volgare, glomerulonefrite, retinite. Astenia e sanguinamento sono sintomi di presentazione comuni. Possono associarsi a calo del visus, dispnea, perdita di peso, sintomi neurologici, infezioni ricorrenti e insufficienza cardiaca congestizia.

Il dolore osseo è raro. All'esame obiettivo si riscontrano pallore cutaneo, epatosplenomegalia e linfoadenopatie. I più comuni dati di laboratorio sono il riscontro di IgM monoclonali e vari gradi di anemia normo cromica normocitica. Il tracciato elettroforetico siero proteico evidenzia un picco alto e stretto o una banda densa, per lo più in zona γ-globulinica. Inoltre, i pazienti con WM presentano un netto incremento della VES e coinvolgimento del midollo osseo da parte di un infiltrato inter-trabecolare di piccoli linfociti, forme linfoplasmacitoidi e plasmacellule; tali cellule in genere esprimono IgM di superficie, CD19, CD20 e CD22. Le cellule plasmocitiche invece esprimono CD38 e CD138. Questi markers sono utili a fini diagnostici confermativi.

L'amiloidosi (AL) è una sindrome causata o associata a deposizione di amiloide, costituita da catene leggere immunoglobuliniche (raramente da catene pesanti), sotto forma di fibrille negli organi e tessuto, in forma localizzata o sistemica. Può associarsi a MGUS, MM e WM. Nei Paesi occidentali, l'AL ha un'incidenza pari a circa 10 casi/milione di persone/anno, anche se è verosimile che essa sia sottostimata. Circa il 10-15% dei pazienti con MM sviluppa questa manifestazione nel decorso della malattia. L'età media dei pazienti alla diagnosi è pari a circa 62 anni e vi è una lieve prevalenza nel sesso maschile.
I sintomi di presentazione sono, di solito, aspecifici, comprendendo astenia, dispnea, parestesie e perdita di peso. I segni più specifici compaiono solo più tardivamente, conseguenti a un importante coinvolgimento dei singoli organi. In particolare, è possibile assistere ad un coinvolgimento renale con presenza nelle urine di catene leggere libere e proteinuria con ipoalbuminemia; un interessamento cardiaco con insorgenza di una cardiomiopatia dovuta a tossicità diretta dell'amiloide sul tessuto cardiaco; epatosplenomegalia con incremento della fosfatasi alcalina sierica; interessamento nervoso assonale talvolta a carattere demielinizzante. Tale neuropatia, a carattere prevalentemente sensitivo, causa la comparsa di disestesie associate a dolore urente alle estremità distali anatomiche. La deposizione di amiloide a carico del *tratto gastrointestinale* è riscontrabile nella maggior parte dei pazienti, come evidenziato dall'esecuzione di biopsie rettali o dei segmenti superiori dell'apparato digerente. I depositi tendono a localizzarsi a livello dei vasi nella sottomucosa e in genere non si associano alla comparsa di sintomi.

La diagnosi di amiloidosi è di tipo istologico su FNAB di tessuto adiposo sottocutaneo in regione periombelicale con colorazione "rosso Congo".

Il coinvolgimento orale è possibile con la presentazione nei tessuti molli di una lesione singola e isolata nodulare, generalmente asintomatica, espressione di un deposito di amiloide submucosale. L'amiloidosi primaria e "mieloma associata", invece, può manifestarsi nel cavo orale tra il 15% ed il 40% dei pazienti affetti da mieloma multiplo, con deposizione di amiloide nella mucosa orale ed in particolar modo nella lingua. Macroglossia, margini linguali festonati, presenza di lesioni nodulari anche ulcerate, sono infatti segni clinici potenziali [2,3,13–15].

2. Fisio-Patologia delle plasmacellule nel cavo orale

La natura della risposta umorale varia in funzione del distretto anatomico, ad esempio i tessuti linfoidi mucosali sono adattati a produrre grandi quantità di IgA: è il caso, ad esempio, del cavo orale.
Infatti, i tratti gastrointestinale e respiratorio sono le più importanti sedi di ingresso di microbi. Nelle secrezioni mucosali le IgA legano i microbi e le tossine nel lume e le neutralizzano impedendone l'ingresso. Si stima che un adulto produca due grammi di IgA al giorno a livello delle mucose, cioè il 70% del totale.
Le IgA secrete sono trasportate attraverso le cellule epiteliali grazie a un recettore Fc IgA specifico detto recettore poli-Ig. Questo recettore è sintetizzato dai cheratinociti ed espresso sulle superfici basali e laterali. Quando l'IgA si lega al recettore questo viene endocitato e trasportato attivamente dove viene poi scisso per via proteolitica con rilascio dell'IgA in associazione ad un residuo del recettore detto componente secretorio.
La secrezione salivare, in condizioni fisiologiche, è il veicolo principale di trasporto immunoglobulinico nel cavo orale; basti pensare che il rapporto IgA/IgG è decisamente maggiore a livello del fluido orale rispetto a quello riscontrabile nel siero. Tale rapporto però si inverte nel momento in cui sussistono, nel cavo orale, condizioni di infiammazione cronica [2,3,16].
Le condizioni patologiche intra-orali a carico dei tessuti molli caratterizzate da infiltrato sub-epiteliale prevalentemente o esclusivamente plasmacellulare includono

sia proliferazioni plasmacellulari monoclonali, che policlonali. Le prime, a carattere neoplastico hanno solitamente una prognosi infausta ed includono patologie sistemiche quali il mieloma multiplo e plasmocitoma extra midollare (PEM). Le seconde tendono invece ad essere considerate processi reattivi, nei quali le plasmacellule mostrano policlonalità, nessuna atipia e preservano la maturazione cellulare. In tale gruppo di disordini si annovera la mucosite plasmacellulare, e il plasmacantoma, considerato spesso come una evoluzione della prima.
Le plasmacellule, ad ogni modo, possono predominare l'infiltrato infiammatorio in numerose condizioni benigne e maligne e, nelle membrane mucose è possibile riscontrare quantità rilevanti di plasmacellule ancora dal significato clinico non del tutto chiaro, poiché tali tessuti sono costantemente esposti a stimolazioni antigeniche [15,17,18].

2.1 *Plasmocitoma extra midollare (PEM)*

Il plasmocitoma è una proliferazione plasmacellulare monoclonale, neoplastica ed unifocale a localizzazione soliamente endossea. Tuttavia, quando ha sede nei tessuti molli, viene denominato Plasmocitoma extra midollare (PEM). Costituisce il 3-4% dei disordini plasmacellulari e nell'80% dei casi è localizzato nel distretto respiratorio superiore e nel cavo orale, in particolare rino- e orofaringe, seni paranasali, laringe. Insorge tipicamente in età adulta (mediana di insorgenza 62 anni) e, nella maggior parte dei casi, l'eventuale componente monoclonale presente è di tipo IgA. Alcuni studiosi sostengono che, facendo parte dello spettro del Mieloma multiplo (MM), rappresenti una forma attenuata di quest'ultima patologia o, talvolta, un suo precursore. Il PEM è clinicamente descritto come una massa solida morbida ben circoscritta. Istologicamente indistinguibile dal MM, viene trattato con radioterapia [14,15].

2.2 *Mieloma multiplo (MM) a localizzazione testa/collo*

Il cavo orale, in particolare la mandibola può essere sede di coinvolgimento di malattia nel 30% dei casi. Inoltre, calcificazioni metastatiche possono comunque coinvolgere i tessuti molli, a causa dell'ipercalcemia secondaria all'osteolisi causata dalla condizione neoplastica.
Le lesioni primarie osservabili a livello mandibolare non differiscono da quelle

osservabili in altri distretti anatomici. In particolare, le lesioni sono definibili come radio-lucenze ovaliformi (contenenti appunto l'abnorme proliferazione plasmacellulare monoclonale) solitamente multiple con margini irregolari e mal definiti. I cambiamenti osteosclerotici ai margini possono essere più o meno presenti. Tuttavia, tali caratteristiche non sono costanti, ad esempio è possibile riscontrare lesioni mandibolari anche molto estese e con assenza completa di orletto sclerotico. Probabilmente è l'estensione della massa tumorale e l'entità della distruzione ossea che determina i diversi quadri radiografici. Il riscontro di un coinvolgimento mandibolare è un fattore prognosticamene negativo in quanto potrebbe rappresentare uno stadio avanzato della patologia. La presenza di dolori ossei frequentemente domina il quadro clinico, in particolare all'esordio. In quanto locus di minore resistenza, inoltre, le lesioni possono essere causa di fratture patologiche [2,15,19].

2.3 *Mucosite-dermatite idiopatica linfoplasmacellulare (ILPMD)*

La *Mucosite-dermatite idiopatica linfoplasmacellulare* (ILPMD) o *mucosite plasmacellulare* (PCM) è un disordine proliferativo plasmacellulare non neoplastico delle membrane mucose, che tipicamente si presenta con lesioni polimorfe dei tessuti molli. [20] È stata originariamente descritta da *Zoon* nel 1952 per lesioni del glande, ed etichettata come "*balanoposthite chronique circonscrite benigne e plasmacytes*", differenziando la balanite, condizione benigna infiammatoria, dalla sua controparte maligna e clinicamente indistinguibile, "*L'eritroplasia di Queyrat*". In entrambe le condizioni si osserva una lesione descritta come rosso vivo, con superficie vellutata, nettamente circoscritta, piana o leggermente rilevata o erosa, che coinvolge una zona del glande e la superficie interna del prepuzio. Istopatologicamente, la *Balanite di Zoon* è caratterizzata in modo predominante da un infiltrato dermico plasmocitico. Di contro, *l'Eritroplasia di Queyrat* è un carcinoma squamo-cellulare di tipo bowenoide, caratterizzato da figure mitotiche, atipia citologica, discheratosi maligna. [21]. E' opinione comune che le *mucositi plasmacellulari* siano una manifestazione assimilabile alla stessa entità descritta da *Zoon* [22], condividendone caratteristiche eziologiche, cliniche, istopatologiche e terapeutiche. In letteratura tuttavia si riscontrano una moltitudine di nomi, utilizzati di fatto per descrivere la stessa entità o

sfumature della stessa. Di conseguenza l'analisi della letteratura di tale gruppo di lesioni può risultare complessa per la confondente eterogeneità di nomenclatura. [21,23,24]. Si parla, ad esempio, di *plasmocitosi circumorfiziale* o di *Plasmacitosi delle mucose* [25] già nel 1960, terminologie entrambe inappropriate in un inquadramento complessivo della patologia; nel primo caso infatti si presuppone un coinvolgimento esclusivo delle mucose orifiziali, nel secondo caso un coinvolgimento esclusivo delle mucose. Casi, ad esempio, coinvolgenti faringe o congiuntiva tarsale mettono in discussione tali definizioni. Nel 1986, *White et al*. suggerirono l'adozione del termine "*Mucosite plasmacellulare orofiziale*" [26]
Senol et al. nel 2008 hanno proposto una suddivisione terminologica tra coinvolgimento cutaneo e mucoso cosi come segue [24]:

1) *Plasmocitosi delle mucose (infiltrati localizzate sulle superfici mucose)*
   a) *Plasmocitosi orale*
   b) *Plasmocitosi genitale*
   c) *Plasmocitosi oro-genitale*
2) *Plasmocitosi muco-cutanea (infiltrati localizzati sia su pelle che su superfici mucose)*
3) *Plasmocitosi cutanea (infiltrati localizzati solo su pelle)*
4) *Plasmacanthoma (masse tumorali polipoidi benigne)*

Nel 2009, *Brix et al.* hanno invece proposto una terminologia più generica come "*Mucosite-dermatite idiopatica linfoplasmacellulare" (ILPMD)*, con lo scopo di racchiudere questo ampio gruppo di lesioni che, pur presentandosi in modo eterogeneo e polimorfo (relativamente a distretto coinvolto, eziologia, clinica, istologia, terapia) rappresentano verosimilmente la stessa entità patologica [27]. Il limite di tale classificazione risiede nel termine "idiopatico", in quanto non tutte le forme di *mucosite plasmacellulare* hanno un'eziologia sconosciuta.
Nella Figura 3 vi è una sintesi della nomenclatura utilizzata con coinvolgimento orale e extra-orale.
La mancanza di criteri classificativi univoci e condivisi dalla comunità scientifica a

livello internazionale è espressione della non conoscenza eziologica di tale condizione patologica nella sua totalità e complessità di manifestazioni cliniche, sintomatologiche, prognostiche, di maggiore o minore responsività ai trattamenti farmacologici topici e sistemici.

È considerata una condizione benigna dell'età adulta, nonostante sia le caratteristiche cliniche che istopatologiche possano far sospettare patologie ad elevata mortalità o morbilità [28,29]. È stato documentato un singolo caso di sviluppo di *carcinoma squamo-cellulare* in associazione alla coesistenza di altri fattori di rischio ben noti [30]ed un altro singolo caso in cui le lesioni orali erano in realtà segni di una gammopatia monoclonale sistemica [31].

L'eziologia è al momento definita come idiopatica, eccetto alcuni casi in cui è riscontrabile un irritante (solitamente locale) che determina la comparsa clinica della lesione ed eventualmente dei sintomi, e il cui successivo allontanamento ne determina la risoluzione.

La ILMPD è una patologia che può creare inestetismi sia per le dimensioni che può raggiungere (il *Plasmacanthoma* ne è un esempio) sia per la sua frequente localizzazione nei settori anteriori gengivali.[32–34].
Le lesioni orali possono essere localizzate o più frequentemente generalizzate, descritte come lesioni spiccatamente eritematose, piane o leggermente sopraelevate "a placca", con aspetto ad "acciottolato" o vellutate. I sintomi associati riportati sono: discomfort, dolore, sanguinamento, sensazioni di bruciore, disfagia con difficoltà ad alimentarsi e perdita di peso [35]. Spesso coesistono sintomi respiratori quali tosse, stridore, raucedine, gola dolente e secca, a causa del concomitante coinvolgimento delle vie aeree superiori [36]. I pazienti godono solitamente di buona salute, e solo in alcuni casi sono riscontrabili comorbidità solitamente nel campo dell'autoimmunità.
Altre associazioni clinicamente frequenti sono rappresentate da manifestazioni faringee, genitali, anali, intertriginose [24].
La diagnosi definitiva istopatologica è una diagnosi di esclusione da altre patologie infettive, reattive, autoimmuni, allergiche, neoplastiche con infiltrati plasmacellulari[37]. L'esito dell'esame istopatologico è costante per alcune

caratteristiche, meno per altre. Si riscontra sempre un infiltrato plasmacellulare policlonale di cellule non atipiche nella porzione dermica superiore. Si osservano catene kappa e lambda in proporzioni variabili, ma mai con una restrizione netta per un tipo. Raro il riscontro di catene pesanti. Variabili sono altre caratteristiche come tipologia di iperplasia (papillare, pseudo-epiteliomatosa ecc.) o presenza di acantosi, atrofia, riscontro di neutrofili, eosinofili, linfociti.
Anche il quadro ematologico quasi mai risulta in qualche modo indicativo di un disordine sincrono, alle volte sono riscontrabili valori alterati come anticorpi antinucleo o IgG sieriche.

Figura 3: Schematizzazione della nomenclatura utilizzata in letteratura per definire la ILPMD suddivisa in casi orali ed extra orali

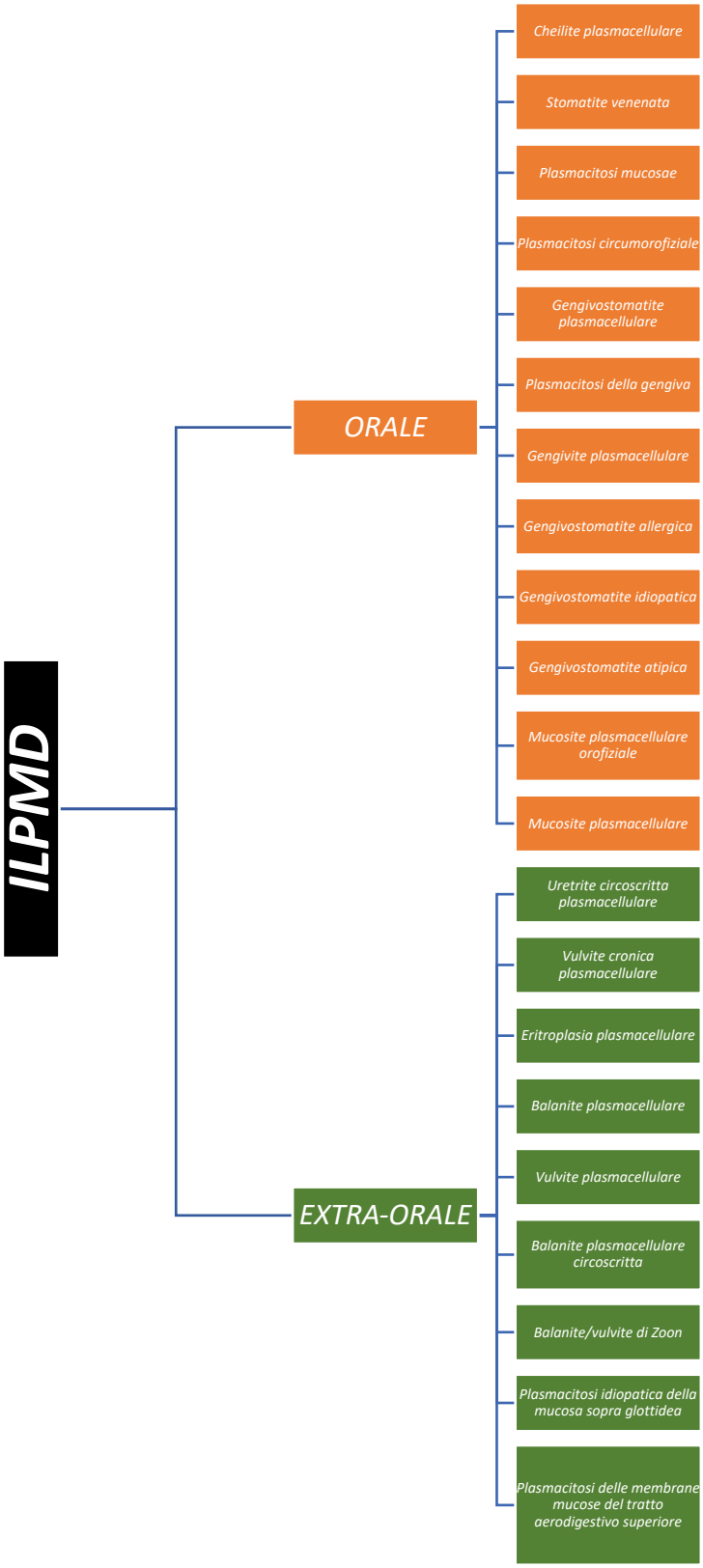

ILPMD: Mucosite-dermatite idiopatica linfo-plasmacellulare

2.4 *Plasmacantoma*

Il *Plasmacantoma* è un tumore benigno estremamente raro dall'aspetto verruciforme localizzato nelle regioni peri-orofiziali. È caratterizzato da densi infiltrati plasmocitici con cambiamenti psoriasiformi pronunciati dell'epidermide. Sono considerate delle neoformazioni reattive, il cui stimolo e fattore eziologico è però ignoto[23]. Tale tumore fu descritto per la prima volta in una pubblicazione del 1962 di *Ferreira-Marques*. Un paziente maschio di 46 senza comorbidità rilevate sviluppò, in seguito ad un morso d'insetto, una lesione papulare sul vermiglio del labbro superiore. Nel corso di un anno, la papula ebbe una evoluzione nodulare con superficie vegetante ipercheratosica che coinvolse metà del vermiglio labiale superiore. Il tumore, escisso, rivelò all'istopatologia ipercheratosi e acantosi pronunciata dell'epidermide, con un infiltrato plasmocitico del derma, simile a quello delle plasmocitosi orali. [21] Nel 1965 *Ramos e Silva* descrissero una lesione simile, localizzata sul labbro di una donna di 29 anni, sviluppatasi nel corso di 11 anni, a seguito di una beccata di un canarino. La lesione verruciforme occupava due terzi della porzione glabra del labbro superiore. L'istologia era simile a quella descritta da *Ferreira-Marque*s. La terapia, risolutiva, fu la radioterapia[21]. Dalla revisione della letteratura scientifica risulta tuttavia plausibile che tale entità rappresenti in realtà la manifestazione della progressione clinica di una mucosite plasmacellulare o rappresenti, in ogni caso, una manifestazione clinica differente, "avanzata", della stessa patologia.

Tale teoria, sostenuta dalla letterature scientifica, appare veritiera analizzando casi in cui si osserva la presentazione simultanea di lesioni diagnosticate come *Mucositi plasmacellulari* e *Plasmacantoma*, o di Plasmacitosi cutanee ad eziologia intertriginosa e *Plasmacantoma*. Dunque il *Plasmacanthoma* potrebbe rappresentare la "versione" papillomatosa delle mucositi plasmacellulari [24,33,38,39].

CAPITOLO II

MUCOSITE PLASMACELLULARE ORALE (o-PCM)

1. Eziologia

Viene classicamente annoverata nel gruppo dei disordini "idiopatici", ma la letteratura presenta diverse ipotesi eziologiche quali reazioni allergiche o di ipersensibilità a dentifrici, chewing-gum, alimenti, sebbene l'allergene non sia stato mai identificato[32]. *Gargiulo et al. nel 1995* suddividono le possibili eziologie in 3 gruppi: allergica, neoplastica/infiammatoria, idiopatica [40].

Fanno parte della prima categoria le o-PCM sviluppatesi in seguito alla sensibilizzazione ad un antigene, un irritante, che sia identificato o meno. Quando identificato, la correlazione causa-effetto viene nella maggior parte dei casi verificata all'allontanamento del fattore irritante a cui segue la regressione, spesso spiccata, della lesione [36]. La regressione tuttavia non sempre avviene, e quando ciò non accade, si procede con una terapia di tipo farmacologico o chirurgico [41,42].

Il primo caso descritto di *o-PCM* è probabilmente riferibile ai primi anni '40 del 900, in cui sia *Miller J* sia *Yeretsky W* [43,44] riferiscono una "sensibilità" di alcuni pazienti ai chewing-gum, in particolar modo ascrivibile a oli di cannella presenti in tali prodotti. Successivamente *Sugarman et al*. nel 1950 riferiscono una "sensibilità" ad alcuni chewing-gum a base di menta [45]. Tuttavia in questi studi, data l'assenza di un'analisi di conferma istopatologica, è solo ipotizzabile che si tratti appunto dei primi casi registrati in letteratura di o-PCM, ipotesi comunque molto probabile data la somiglianza clinica delle lesioni con quelle successivamente descritte in letteratura, e l'analogia dell'irritante locale.
Negli anni 50, dopo la descrizione della balanite Di Zoon si sono susseguite varie pubblicazioni [35,45–49]. L'ipotesi più accreditata, sostenuta anche più avanti da Silverman e Lozada-Nur [50], sembra essere la presenza di un additivo presente nei chewing-gum che agisca da allergene scatenando una *gengivostomatite da contatto*.

Tuttavia, non è mai stato chiarito con certezza quale potesse essere tale agente irritante, nonostante i tentativi di indurre volutamente tale reazione [35].

In letteratura vengono riportati alcuni fattori eziologici che agiscono da irritanti locali, individuati con una certa ricorrenza. Chewing-gum [51,52] e dentifrici alle erbe [36,53] risultano essere quelli più comuni. In alcuni casi, il disordine si è dimostrato essere collegato alla masticazione di foglie di khat [51,54–56] o alla masticazione di foglie di Colocasia [57]. In questi ultimi casi, si osserva la particolare localizzazione delle lesioni, ovvero nel settore anatomico nel quale l'allergene individuato permane per più tempo a contatto, ad esempio nel fornice vestibolare inferiore dei settori posteriori. Sono stati identificati quali agenti eziologici anche i cibi speziati [58], e i chiodi di garofano [42].

Alcuni *Patch tests* hanno identificato componenti chimici quali "Cinnamaldeide", "Alcool Cinnamico" e un mix di fragranze contenenti "Cinnamaldeide" come possibili fattori eziologici [21,36,59].
Ulteriore tentativo di individuazione del fattore irritante, è stato effettuato da parte di *Baughman et al.* esponendo il paziente a numerosi irritanti o stimoli allergici nel tentativo di indurre un infiltrato plasmacellulare. L'esito è stato negativo, concludendo che tali lesioni rappresentino uno stadio (intermedio) della risposta immunitaria aspecifica [60].

Nella letteratura recente si stanno accumulando prove a sostegno del ruolo degli antigeni alimentari come un importante fattore eziologico in diversi disturbi oro-facciali separati che possono essere annoverati sotto il titolo di reazioni di sensibilità oro-facciale. L'individuazione di tali fattori (escludendo ipotetiche sostanze per alcune settimane, per poi reintrodurle e verificare se ci sia un'esacerbazione dei sintomi) e quindi l'esclusione di tali antigeni alimentari identificati si è dimostrata essere una terapia efficace, senza considerare però che l'eventuale sintomatologia dell'intolleranza potrebbe comunque non regredire immediatamente [58]. Infine, il quadro ematologico di neutrofilia è spesso compatibile con un fenomeno allergico reattivo. Al cessare del contatto con l'allergene, il quadro torna alla normalità [35,46,52].
In stretta correlazione con tale teoria appare l'utilizzo della terapia sistemica con farmaci antistaminici soppressori del recettore H1, anche quando non viene

individuato il fattore irritante sensibilizzante primario [32].
In definitiva, il quadro conclusivo sembra essere quello di una spesso sensibilizzazione "ad antigene non identificato" [61].

La seconda categoria eziologica individuata da *Gargiulo et al* è la classe neoplastica/infiammatoria. Eventi come traumi e microtraumi [21] o abitudini viziate o para funzioni (morsicatio buccarum) [62]sono alle volte la causa dell'induzione di infiltrati sub-epiteliali plasmacellulari. Del resto, considerando altri distretti oltre quello orale (genitale, anale, cutaneo, ascellare) è comune in questo ambito l'insorgenza di lesioni irritative "plasmacell-related" in aree e sedi di pliche di flessione e sfregamento Cute/Cute o Cute/Mucosa [24]. Sono riportati casi in cui l'esposizione ripetuta ai raggi UV [29,62] si è dimostrata essere l'evento scatenante e ancora, è stato supposto che l'esposizione a infezioni micotiche (*candida albicans*), virali (*herpes virus*) [63] o batteriche (placca dentaria), possano in qualche modo fungere da innesco per lo sviluppo di un infiltrato plasmacellulare. La sovra infezione da *Candida Albicans* viene spesso citata e riportata in letteratura in quanto sembra essere correlata ad una reazione di ipersensibilità ritardata, tale da indurre l'accumulo di infiltrato plasmacellulare per via indiretta [35,50].
Viene altresì riportato un singolo caso in cui probabilmente la cronica esposizione ad ife fungine possa aver portato ad un lieve ma cronico danno dell'integrità della superficie mucosa tale da indurre lesioni plasmacellulari, anche in assenza di colonizzazione clinicamente apprezzabile attraverso processi di cross-reattività [35,64].
Per di più, l'utilizzo esclusivamente di antifungini ha permesso la completa remissione della lesione [50].
Infine, ultima ipotesi eziologica infiammatoria sembra essere una riduzione di IgA secretorie, preposte alla difesa delle mucose, che potrebbe generare delle lesioni subcliniche localizzate e croniche, tale da causare una risposta aspecifica plasmacellulare [47].

Infezioni secondarie da *Stafilococco Aureo in associazione a o-PCM sono riportate in un singolo caso* [65]. È stato ipotizzato anche un ruolo della placca batterica, con numerosi casi documentati di sviluppo di lesioni plasmacellulari in settori anatomici "placca correlati" [51,66], con forme di parodontite generalizzata in associazione a o-PCM [67,68]. Risulta necessario sottolineare come la presenza di un infiltrato

plasmacellulare a banda è riscontrabile nell'iperplasia gengivale placca-correlata e nella parodontite cronica, che rientrano quindi nella diagnosi differenziale. La condizione dovrebbe in questo caso, regredire a seguito della rimozione dell'agente eziologico irritante, ovvero a seguito di una semplice terapia eziologica parodontale non chirurgica [61,69]. Viene quindi ipotizzato che la o-*PCM* con coinvolgimento esclusivamente gengivale potrebbe non essere un'entità a sé ma piuttosto una reazione gengivale deregolata all'accumulo di placca dentale caratterizzata da un infiltrato di plasmacellule insolitamente intenso in presenza di gengivite indotta da placca. L'esatto meccanismo resta non chiarito [70].
D'altro canto però, un'eventuale gengivite indotta da placca coinvolgerebbe esclusivamente la gengiva marginale e non l'intera altezza della gengiva aderente come solitamente accade nei casi di *o-PCM* [71]e non risulterebbe estremamente resistente al trattamento eziologico parodontale, come spesso accade [61,67,69,72–74]. È probabile, in questi casi, che possa esserci la presenza di più di fattore eziologico primario contemporaneamente come ad esempio l'associazione con il khat [51] o dentifrici alle erbe [52] o non identificato. In questi casi, si procede con terapia farmacologica sistemica e/o topica oppure con la chirurgica resettiva parodontale ed il risultato risulta essere solitamente stabile [75].
Ultima ipotesi eziologica presa in disamina sembra essere correlata allo status emotivo/psicologico del paziente con processi di somatizzazione orale [76].

Per concludere, risulta chiaro che tale patologia risulti essere la manifestazione reattiva benigna ad una moltitudine di fattori irritanti, prevalentemente fisici o chimici. Tali *noxe patogene* indurrebbero dunque una risposta immunitaria, dal meccanismo patogenetico comune o assimilabile, caratterizzata da un infiltrato sub epiteliale plasmacellulare e, dunque da qui, a manifestazioni cliniche sovrapponibili [46].

2. Patogenesi

Sebbene il preciso meccanismo patogenetico che induca lo sviluppo di o-PCM sia attualmente sconosciuto, nella letteratura l'analisi è concentrata sullo sviluppo e la differenziazione delle cellule B (e la relazione con cellule-T e macrofagi) [62], e

l'eventuale ruolo che citochine pro-infiammatorie possano avere in questi complessi meccanismi immuno-mediati [63,77].

La prima considerazione per quanto riguarda l'azione delle citochine pro-infiammatorie viene fatta analizzando alcune strategie terapeutiche; S*aruya et al.* hanno riportato l'efficacia dell'acido fusidico nel trattamento delle o-PCM, supponendo dunque che tale molecola sopprimesse citochine come IL-2, interferone-gamma, IL-1, e IL-6 [65].
Sembra che l'interluchina-6 giochi un ruolo chiave nel processo patogenetico. È una citochina con una vasta gamma di attività biologiche, tra cui l'induzione della differenziazione delle cellule B, attivate in cellule produttrici di Igs. *Kodama et al*. hanno osservato un aumento dei livelli sierici di IL-6 in un paziente con plasmocitosi sistemica e uno con plasmocitosi cutanea [78] . Inoltre, *Yamamoto et al.* hanno riportato prove immunoistochimiche dell'espressione della proteina IL-6 nella plasmocitosi cutanea, con presenza di mRNA, ridotto dopo terapia steroidea intra-lesionale [63].
Sussistono, poi, diverse analogie patogenetiche tra la malattia di *Castleman* e le plasmocitosi cutanee, dal momento che nella malattia di *Castleman* associata ad infezione da *HHV-8* (spesso in presenza di infezione da *HIV*), viene iper-espressa anche IL-6; sarebbe dunque interessante esaminare un possibile ruolo dell'HHV-8 nella plasmocitosi [63].
Infine in alcuni casi, data la frequente associazione tra parodontite aggressiva con riassorbimento osseo e o-PCM, è stato ipotizzato un sinergismo tra citochine pro-infiammatorie di entrambe le lesioni che acuiscono il quadro clinico [67,68].

Un altro hot topic da esaminare riguarda le principali classi di immunoglobuline coinvolte nella o-PCM. In uno studio condotto da Cottom et al. del 2015, è stata indagata la possibilità di un'associazione tra o-PCM e IgG4s, quale possibile variante orale della malattia correlata a immunoglobuline G4 (IgG4-RD), attraverso una valutazione immunoistochimica dell'infiltrato infiammatorio di lesioni orali. La IgG4-RD è una patologia sistemica cronica caratterizzata da neoformazioni fibro-infiammatorie ricche di plasmacellule secernenti IgG4s in vari organi e tessuti. Dopo il sistema pancreatico-biliare, la regione testa/collo è il secondo sito più frequente in assoluto ad essere interessato dalla patologia. I risultati però non hanno confermato l'ipotesi di partenza in quanto la costante presenza di plasmacellule IgG4s+ è tipica

della regione testa/collo e non sono stati soddisfatti i requisiti per porre diagnosi definitiva di IgG4-RD [20].

In generale non è possibile individuare nella o-PCM una definita e costante presenza di una singola classe di Igs; con frequenza decrescente si osservano IgA, IgG, IgM e più raramente IgE, IgC, IgD.

Secondo *Baughman et al*. a seguito di un esperimento di induzione di infiltrati plasmacellulari mediante stimoli allergici/irritanti, il meccanismo patogenetico che porta a o-PCM non sarebbe rappresentato da una risposta specifica ad uno stimolo, ma sia piuttosto uno stadio (precoce, indifferenziato) della risposta immunitaria ad una varietà di stimoli non identificati [60].

Infine, altra ipotesi patogenetica è quella descritta da *Nishiyama et al,* in cui alterazioni della circolazione periferica (fragilità endoteliale, riduzione delle fibre elastiche, ipertensione arteriosa, secrezione endocrina) possano essere la causa di anomalie metaboliche proteiche endorali con relativa stimolazione di proliferazione plasmacellulare [79,80].

In definitiva non è possibile identificare un unico antigene, mediatore chimico o cellula che possa essere responsabile dell'induzione dell'infiltrato plasmacellulare, o della presenza di IgGs ed IgAs; è verosimile che modificazioni croniche infiammatorie portino a meccanismi di disregolazione immunologica loco-regionale e induzione di migrazione plasmacellulare.

3. Presentazione clinica e sintomatologia

La o-PCM può presentarsi clinicamente in modo molto polimorfo ed eterogeneo con lesioni più o meno demarcate simil infiammatorie, che possono essere inquadrate o negli ispessimenti epiteliali (neoformazioni, papule, placche[24,47,81]) o nelle riduzioni dello spessore epiteliale assumendo un aspetto eritematoso, erosivo [24,46] o ulcerativo, bolloso [82]. Spesso si evidenzia edema peri lesionale [9,46].

Quando vi è un coinvolgimento gengivale, le manifestazioni cliniche possono estendersi oltre la giunzione muco-gengivale [61]; nel coinvolgimento delle labbra si osserva eritema ed ispessimento delle lesioni nella porzione della semi mucosa labiale [83] e presenza di lesioni crostoso-emorragiche nella porzione cutanea [54].

Le neoformazioni si presentano come masse localizzate, esofitiche, sessili, e facilmente emorragiche [66]. Il riassorbimento osseo e l'associazione con malattia parodontale è raro ma possibile [51,67]. La lingua, quando coinvolta, può presentare papille fungiformi ipertrofiche[84]; nei primi casi descritti in letteratura infatti è classicamente descritta la triade di segni: glossite, cheilite e gengivite generalizzata [50,59,84].

Ad oggi, non c'è evidenza di o-PCM con fenotipo vescicolo-bolloso intra o subepiteliali[32,33,37,53,61,66,85].

Le manifestazioni cliniche hanno prevalentemente localizzazione gengivale, labiale e palatale; meno frequente lingua, mucose geniene e fornici. L'estensione faringea e laringea è possibile, e caratterizzate da insorgenza di sintomi respiratori (tosse, raucedine, stridore, dispnea).

Esiste una correlazione tra età del paziente e localizzazione della o-PMC: i pazienti con coinvolgimento gengivale appartengono alla fascia giovanile mentre in età avanzata prevalgono le lesioni laringee. Nel primo caso prevale la "categoria eziologica" allergica, mentre con l'avanzare dell'età è verosimile che si abbia una esacerbazione dei sintomi orali e quindi, un coinvolgimento faringeo, prima assente [81,86].

Anche la sintomatologia risulta essere molto variabile, variabilità spesso condizionata dalla localizzazione della lesione. Il sintomo più comune è il dolore, spesso correlato a perdite di sostanza dell'epitelio orale, e accompagnato da sanguinamento. La sensazione di bruciore e prurito è presente in una piccola minoranza di pazienti, unitamente a sintomi minori quali disfagia e tumefazione labiale. La xerostomia è presente in poco più dell'1% dei casi, mentre i sintomi che portano a sospettare un coinvolgimento delle vie respiratorie è riscontrabile in circa il 3% dei casi. Infine, in un 3% dei casi, la lesione è asintomatica e/o non dolente.

4. Diagnosi: Istopatologia ed esami di laboratorio

La diagnosi consta di tre step: esame clinico, esame istopatologico e indagini sierologiche.

È utile ai fini valutativi clinici, utilizzare "*l'oral toxicity score*" delineato dall' *OMS*, che consta di vari gradi di severità della patologia [87]: 0 (nessuna mucosite orale), 1 (dolore/eritema), 2 (eritema ed ulcere, possibili i cibi solidi), 3 (ulcere, necessità di dieta liquida), 4 (deglutizione non possibile, necessità di supporto per l'alimentazione). Alternativamente è possibile utilizzare come criterio valutativo sintomatologico e clinico il "*National cancer institute common terminology criteri for adverse events*" (NCI-CTCAE), o ancora alternativamente "*l'oral mucositis assessmente scale*" (OMAS). Tale grading è deciso in base alla morfologia, estensione, eritema ed ulcerazioni presenti in cavità orale [37,87–89] .

Solitamente i pazienti affetti da o-PCM, facendo riferimento all' "*oral toxicity score*" delineato dall'OMS, possono essere classificati con grado variabile da 1 a 2, raramente di grado 3. Non sono documentati casi in letteratura in cui i pazienti hanno necessitato, a causa di o-PCM, supporto per l'alimentazione (ovvero grado 4 secondo tale classificazione).

La biopsia, solitamente di tipo incisionale è un'indagine sempre eseguita in quanto le manifestazioni cliniche non sono patognomiche, rappresentando spesso difficoltà diagnostiche. Entrano in diagnosi differenziale clinica ed istologica con le o-PCM le seguenti patologie: *Pemfigoide cicatriziale, Pemfigo volgare, EMP, Carcinoma a cellule squamose, Lichen planus erosivo, Infezioni fungine, Plasmacanthoma, Dermatiti allergiche o da contatto, Cheratosi attinica, Eritema multiforme, Sifilide, Acantosi paraneoplastica nigricans (P-AN) , Sarcoidosi, Granulomatosi di Wegener, Rinoscleroma, Eritroplasia, Gengivostomatite allergica, Cheilite granulomatosa, Sindrome di Melkerson-Rosenthal, sindrome di Rosai-Dorfman, Angioedema, Linfoma plamacitoide, Plasmacanthoma, Iperplasia plasmocitica reattiva, Granuloma plasmacellulare, Sindrome POEMS, Granulomatosi oro facciale, Infiltrazioni leucemiche, Lupus discoide, Mieloma, Candidosi cronica, Emangioma superficiale ed endometriosi, Cheilite attinica, Granuloma plasmacellulare.* (Tabella 2).

Tabella 2: Possibili diagnosi differenziali della o-PCM con caratterizzazione clinica orale ed esami dirimenti

Possibile DD	**Caratteristiche cliniche**	**Esami dirimenti**
Pemfigoide delle membrane mucose [26]	• Coinvolgimento progressivo di distretti extra-orali • Lesioni bollose con cleft sub epiteliale	• DIF • IIF (Metodica "Salt split") • Test ELISA (BP180, BP230)
Pemfigo volgare [26]	• Coinvolgimento progressivo di distretti extra-orali • Lesioni bollose con cleft intraepiteliale	• DIF • Test ELISA (desmogleina 1-3)
Lichen planus bolloso/ulcerativo [26,41]	• Non distinguibile clinicamente da MMP/PV	• Analisi istopatologica • DIF [90]
Sarcoidosi	• Presenza di aree di tumefazione e/o lesioni nodulari	• Analisi istopatologica • Sierologia (dosaggio ACE)
Rinoscleroma	• Coinvolgimento nasale • Placche non dolenti, a volte con ulcerazioni, e croste.	• Analisi istopatologica • Sierologia e coltura (Ricerca *Klebsiella Rhinoscleromatis*)
Carcinoma a cellule squamose [28,29]	• Lesioni disomogenee bianche e/o rosse	• anamnesi (fattori di rischio, familiarità) • Analisi istopatologica

		• Indagini strumentali (TC/PET)
Deep fungal infections [22,41,64]	• Ulcere aspecifiche	• Analisi istopatologica (Ricerca ife fungine/micro-ascessi neutrofili)
Plasmocitoma extra midollare (PEM) [15,29,37,46,48]	• Lesione nodulare non dolente aspecifica	• Immunoistochimica (ricerca restrizione kappa o lambda) • Studi di riarrangiamento genico • Sierologia (Protidogramma) • Esame urine (proteinuria Bence-Jones
Sifilide [22,29,41,91]	• Lesione a placca e/o eritematose aspecifiche	• Sierologia: VDRL, TPHA • Istopatologia
Granulomatosi oro facciale [64]	• Aree edematose, tumefazioni aspecifiche recidivanti, lesioni produttive con aspetto "cobblestoning"	• Istopatologica
Dermatiti allergiche o da contatto [22,29,39]	• lesioni atrofiche o vescicolo-bollose	• Anamnesi • Patch test • Istopatologica
Eritema multiforme [54]	Lesioni vescicolo-bollose, erosive e/o ulcerative diffuse a rapido onset	• Analisi istopatologica

Cheratosi attinica [92]	• Lesioni atrofiche con contestuali aree di cheratinizzazione delle labbra	• Istopatologia

***DIF**: Immunofluorescenza diretta. **IIF**: Immunofluorescenza indiretta. **ELISA:** Enzyme Linked Immunosorbent Assay. **BP180**: Antigene del pemfigoide bolloso 180. **BP230**: Antigene del pemfigoide bolloso 180. **MMP**: Pemfigoide delle membrane mucose. **PV**: Pemfigo volgare. **ACE**: Enzima convertitore l'angiotensina. **TC**: Tomografia computerizzata. **PET**: Tomografia a emissione di positroni. **VDRL**: Venereal Disease Research Laboratory test **TPHA**: Treponema pallidum Haemoagglutination Assay.*

Microscopicamente, alla colorazione ematossilina/eosina, solitamente si osserva un'iperplasia epiteliale, descritta alle volte come pseudo-epiteliomatosa o psoriasiforme, accompagnata da un denso infiltrato plasmocitico a foglietti o a banda che sostituisce le normali strutture connettivali [17,50]. Le plasmacellule sono presenti nella lamina propria superficiale, e nel compartimento dermico medio e superiore. Secondo uno studio, il 61.5% e il 38.5% dei pazienti mostravano un infiltrato plasmocitico rispettivamente di una porzione e dell'intero spessore dermico (infiltrato pan-dermico) [62]. A volte l'infiltrato è a livello della giunzione muco-cutanea [54] altre volte penetra leggermente l'epidermide [39] e può essere separato da setti e fasci di tessuto connettivo fibroso [86]. Quantitativamente, l'infiltrato plasmacellulare varia dal 70%-80% rispetto al totale dell'infiltrato infiammatorio (a volte supera l'85% dell'infiltrato stesso [47]), le restanti cellule sono rappresentate da cellule linfo-istiocitiche e infiltrato infiammatorio misto [93]. Le plasmacellule non si presentano atipiche o anaplastiche, vi è assenza di nucleoli prominenti e sono dunque monomorfiche. [30] Nel contesto della porzione epiteliale si può altresì osservare assottigliamento sopra-papillare, edema inter- ed intra- cellulare e presenza di discheratosi. Si può osservare acantosi e spesso vi è la formazione di micro-ascessi, esocitosi di leucociti e PMN, corpi di Russel. Vi è assenza di mucosite d'interfaccia o di acantolisi focale [17]. Secondo *Souteyrand et al.* alcune alterazioni dell'epidermide sono tipiche di tali lesioni, quali atrofia, cheratinociti "a losanga" (come originariamente descritti da Zoon nella *balanite)*, spongiosi e proliferazione vascolare nel derma. Inoltre, aree di atrofia e aree di acantosi possono alternarsi nella lesione. Tali caratteristiche permettono anche la diagnosi differenziale con lichen planus, sifilide secondaria, candidosi, dove invece sono assenti [39,47]. La presenza di PMN facenti parte dell'infiltrato infiammatorio, è tipica dei pazienti

individuati come consumatori di gomme da masticare [39].
Le colorazioni per miceti e batteri sono negative; solo in un singolo caso si è registrata la crescita colturale di Stafilococco Aureus [94].

L'immunoistochimica nelle o-PCM è solitamente sempre eseguita per confermare la policlonalità delle Igs, e confermare quindi che la lesione sia una manifestazione di un processo reattivo benigno policlonale non neoplastico, dunque che non ci siano restrizioni evidenti per catene leggere o pesanti e per escludere quindi un eventuale condizione maligna.
Solitamente i risultati immunoistochimici mostrano la presenza di cellule formanti catene leggere kappa e lambda con una maggiore espressione delle prime. Secondo uno studio la predominanza delle catene leggere kappa avviene nel 69% dei casi [62].
In caso di neoplasia il rapporto kappa lambda dovrebbe essere maggiore di 10:1 [66]. In alcuni rari casi è segnalata la presenza di catene pesanti. Genericamente è possibile asserire che la restrizione di una catena leggera delle Igs è, con rare eccezioni, considerata diagnostica per una neoplasia B-mediata. Infatti, poiché la morfologia di una cellula linfomatosa è spesso indistinguibile da quella degli elementi linfoidi fisiologicamente coinvolti nel meccanismo della risposta immunitaria, lo studio del riarrangiamento genico delle Igs, unitamente ad un più semplice studio di immunoistochimica, può servire a stabilire la monoclonalità di una popolazione linfoide B.
In particolare, la sola espressione di membrana di un'unica catena leggera *(k* o λ) nei linfociti neoplastici di un linfoma linfocitico ben differenziato, basta a dare dimostrazione della loro monoclonalità; diversamente, se l'espansione fosse dovuta ad un'aumentata stimolazione linfoide da parte di un antigene (espansione policlonale non neoplastica) il rapporto tra cellule esprimenti catene leggere *k* e cellule con catene leggere λ sarebbe all'incirca di 2:1.
In sintesi, solitamente si riscontra un mix di cellule kappa+ e lambda+, con cellule che esprimono catene leggere kappa che superano le cellule che esprimono catene leggere lambda [87]. Se un tipo di catena leggera è significativamente più comune dell'altro, le cellule sono probabilmente tutte derivate da una piccola popolazione clonale, il che può indicare una condizione linfoide maligna [95].
Le indagini sierologiche di routine non presentano variazioni significative;

sporadicamente si sono riscontrate oscillazioni della conta linfocitaria o la ferritina, oppure presenza elevata di IgE, rialzo di ESR o di Gamma globuline [17,96]. Gli Anticorpi Anti Nucleo sporadicamente risultano positivi [17,21,55,64,96], gli anticorpi anti-citoplasma dei neutrofili (ANCA) e anticorpi anti-mieloperossidasi sono invece di riscontro eccezionale [17].
Le IgG sieriche risultato talvolta elevate [48,55,64,97].

5. Cenni di Terapia

Alla eterogeneità morfologica e sintomatologica delle o-PCM corrisponde la mancanza di un consensus internazionale su quale sia il "gold standard" terapeutico. Le varie strategie terapeutiche adoperate nel corso del tempo hanno dato esiti molto differenti tra loro, alle volte soddisfacenti con remissione clinica completa, altre volte non soddisfacenti e non risolutive caratterizzate o da remissione clinica parziale, o da frequenti recidive di malattia o assenza di risposta clinica.

Le terapie che sono state utilizzate per le o-PCM possono essere identificate in sei gruppi, utilizzate spesso in associazione:

1) Allontanamento del potenziale irritante
2) Corticosteroidi topici e sistemici
3) Immunosoppressori/Immunomodulatori topici e sistemici
4) Trattamento chirurgico
5) Radio/chemio terapia
6) Antibiotico-terapia

L'individuazione e la rimozione di un eventuale irritante locale rappresenta la migliore strategia terapeutica, con un successo che arriva fino al 60% dei casi gestiti in tal modo. L'identificazione del potenziale agente irritante (dentifricio alle erbe, chewing-gum, cibi speziati, colocasia, molecole ed olii presenti all'intero di caramelle, placca batterica dentale) durante la raccolta anamnestica rappresenta il primo step indispensabile della strategia terapeutica. Come indicato in numerosi casi, quando il fattore eziologico è identificato, il trattamento consiste nella rimozione dello stesso, a cui segue spesso risoluzione [32,35,51,52]. Questo tuttavia non si

verifica sempre e, dunque, si può ricorrere in un secondo momento all'impiego di strategie di tipo chirurgico o farmacologico [47,50].

Il patch test eseguito per confermare l'agente causativo, inclusi agenti antimicrobici, profumi e aromatizzanti [36] è dunque fortemente consigliato, in quanto può favorire una rapida risoluzione delle lesioni riducendo l'iter terapeutico.

Tra i protocolli farmacologici maggiormente utilizzati troviamo i corticosteroidi, sebbene la loro efficacia nell'immediato e nel lungo termine risulta incerta. Diverse sono le evidenze a favore di una straordinaria efficacia terapeutica con risoluzione di lesioni anche molto estese [98,99]e con coinvolgimento di più distretti anatomici [24]. Le molecole più utilizzate sono Triamcinolone Acetonide, Prednisolone, Prednisone, Betametasone. Altre molecole utilizzate sono Metilprednisolone, Clobetasolo, Fluocinolone, Idrocortisone.
Alle volte i corticosteroidi risultano essere solo efficaci nell'immediato non riuscendo a garantire il successo terapeutico nel tempo; alla cessazione del loro utilizzo (o alla diminuzione della dose) [37] si verifica repentinamente la recidiva di malattia [47,59,100].
Nei casi che presentano risposta parziale o resistenza alla terapia steroidea topica o sistemica viene di solito associato un farmaco immunomodulatore come il Tacrolimus o il Micofenolato mofetile [101,102]. La terapia sistemica steroidea, di 2 compresse di 4mg al giorno di Metilprednisolone somministrata per almeno sei mesi sembra avere una buona efficacia [94], sebbene possa essere gravata da maggiore insorgenza di effetti collaterali dose-correlati. L'efficacia della terapia topica steroidea purtroppo è dipendente dallo spessore della barriera epidermica e dalla quantità dell'infiltrato plasmacellulare, che occupa alle volte integralmente il derma. Da qui, a volte, la scarsa risposta ai trattamenti topici [22,39,62]. Una modalità ben nota che aumenta gli effetti della terapia topica con corticosteroidi è l'infiltrazione intra- o peri lesionale [103], oltrepassando la zona della barriera epidermica [22].
Un secondo e spesso successivo approccio terapeutico prevede la somministrazione di immunosoppressori ed immunomodulatori quali: Tacrolimus, Pimecrolimus, Micofenolato Mofetile, Metotrexate, Colchicina, Azatioprina, Ciclosporina, Levamisolone, Etretinato, Idrossiclorochina.

Il Tacrolimus, inibitore topico della calcineurina, sebbene abbia secondo alcuni autori non abbia efficacia superiore a quella di molecole steroidee, comporta minori effetti collaterali. Il suo principale meccanismo d'azione prevede l'inibizione della trascrizione dei geni delle citochine, tra cui l'interleuchina IL-3, IL-4, IL-5 e TNF, coinvolti nelle prime fasi dell'attivazione delle cellule T. Solitamente utilizzato alla concentrazione dello 0,1%, alcuni studi suggeriscono che la concentrazione dello 0,03% possa avere una efficacia eccellente [102].
Anche la risposta al Pimecrolimus, immunosoppressore con dimostrata azione di riduzione degli infiltrati linfocitici e plasmocitici, inibitore della calcineurina utilizzato nel trattamento della dermatite atopica, applicato per via topica, presenta discreti risultati di efficacia.
La somministrazione topica di pimecrolimus o tacrolimus rappresenta un'opzione terapeutica promettente per i pazienti con plasmocitosi cutanea.
Secondo *Paller et al.* il tacrolimus è più efficace e induce una remissione clinica più rapida della crema al pimecrolimus negli adulti e nei bambini affetti da dermatite atopica. La differenza tra i due in termini di selettività cutanea e capacità di inibire la calcineurina può probabilmente spiegare la maggiore efficacia del Tacrolimus [104].

L'associazione della luce monocromatica a eccimeri (MEL) con lunghezza d'onda di 308 nm con Tacrolimus allo 0,03% è stata segnalata come una utile opzione terapeutica [93]; attraverso l'irradiazione della luce "NB-UVB" nel trattamento delle dermatosi infiammatorie si induce apoptosi e linfolisi. Poiché le plasmacellule sono cellule B e sono indotte dall'infiltrazione di cellule T, gli effetti sulle cellule B e T del MEL a 308 nm potrebbero essere utili nei casi di o-PMC. Sono stati segnalati rischi cancerogeni e di induzione di infezione virali mediante irradiazione UV e pertanto MEL 308 nm non fa eccezione. Tuttavia, MEL 308 nm può colpire selettivamente le aree colpite dalla malattia con un'esposizione minima alla cute non interessata; per tale motivo i rischi avversi a lungo termine sembrano essere inferiori.

Riguardo l'applicazione di metotrexate è stata descritta una progressione displastica della lesione[30].
L'adalimumab è un anticorpo monoclonale umano specifico per il TNF-alfa, la cui principale azione risulta essere il blocco dell'interazione tra TNF e il suo recettore, p55 e p75. È utilizzato per il trattamento della psoriasi e dell'artrite psoriasica,

spondiloartrite assiale e spondilite anchilosante, Morbo di Crohn, artrite reumatoide, artrite giovanile idiopatica. In prescrizione "off-label" è già usato per la sarcoidosi, la malattia di Bechet, e il pioderma gangrenoso.
L'approccio chirurgico delle o-PCM, inteso come escissione della lesione o massa, o come gengivectomia risulta alle volte risolutiva [33,56,75,105], altre volte non efficace [48] o non efficace a lungo termine [58], con insorgenza di recidive di malattia[71].
Il debulking chirurgico con forcipe o con laser a CO2 è consigliato, in addizione al trattamento farmacologico, nel caso di grave coinvolgimento respiratorio[86].
La crioterapia con azoto liquido è un'altra opzione terapeutica con evidenza ancora limitata [65].

Il trattamento radioterapico viene proposto in letteratura in casi estremamente selezionati riconducibili a condizioni particolari, quali ad esempio una progressione dei sintomi con coinvolgimento respiratorio o continue recidive ed esacerbazioni di sintomi con grave impatto sulla qualità della vita dei pazienti. Il trattamento ha dato risoluzione delle lesioni [106,107].

La griseofulvina orale, in veste "immunomodulatoria" piuttosto che in qualità di antibiotico, è stata talvolta utilizzata nella o-PCM probabilmente per il suo effetto inibitorio sull' HLA-DR indotto dall' Interferone-Y dei cheratinociti umani. E' stata infatti dimostrata la presenza di HLA-DR interferone-Y indotto nei cheratinociti in diverse patologie cutanee come la dermatite da contatto o la psoriasi[108] ed inoltre dimostrata la sua capacità di diminuire tale induzione [109,110] con benefici anche nel trattamento di altre condizioni, quale ad esempio il lichen planus [111,112].
Allo stesso modo anche l'acido fusidico ha qualche evidenza nelle o-PCM non tanto per la sua attività antibatterica, ma soprattutto in quanto capace di sopprimere l'azione di citochine pro-infiammatorie quali IL-2, β-interferone, IL-1, IL-6, riducendo la proliferazione e l'infiltrazione plasmacellulare [33,65].
Gli antistaminici sono stati proposti come alternativa terapeutica nei casi in cui la o-PCM sia manifestazione secondaria all'azione di un agente irritante. La Clorfenamina maleato, per esempio, antagonista H1 antagonizza le azioni fisiologiche dell'istamina, sopprimendo il recettore H1. I fibroblasti gengivali esprimono H1 e quindi il farmaco agisce probabilmente in questa sede. Può dare una melanogenesi [47].

CAPITOLO III

REVISIONE SISTEMATICA

1. Materiali e metodi

Il progetto di ricercar si basa su una Revisitione Systematica secondo le linee guida del "Preferred Reporting Items for Systematic Reviews and Meta-Analyses" (PRISMA). Per formulare la domanda di ricerca sono stati utilizzati gli strumenti SPIDER (Sample, Phenomenon of Interest, Design, Evaluation and Research Type) e PICO (Patient, Intervention, Comparison, Outcome): "Quali sono le caratteristiche cliniche, sintomatologiche, istopatologiche e terapeutiche dei pazienti affetti da o-PCM?".

Eligibility criteria

I criteri di inclusione ed esclusione utilizzati per lo scopo della ricerca sono descritti nella Tabella 3.

Tabella 3: Criteri di inclusione ed esclusione adottati nella review

Criterio	**Inclusione**	**Esclusione**
Language	Inglese	Non inglese
Sample (S)	Pazienti affetti da o-PCM	Pazienti non affetti da o-PCM o con diagnosi non chiara
Phenomenon of interest (PI)	Quadro istopatologico compatibile con o-PCM	Quadro istopatologico non compatibile o non chiaramente definito
Intervention (I)	Studi comprendenti descrizione clinica, sintomatologica, istopatologia e/o DIF e/o immunoistochimica, terapeutica	Studi deficitari anche solo di una componente tra: descrizione clinica, sintomatologica, istopatologica e/o DIF e/o immunoistochimica, terapia
Design of study (D)	Case series, case reports, reviews, letter to editors	Studi opinion-based

Evaluation (E)	Descrizione ed analisi clinica, istopatologica e/o DIF e/o immunoistochimica e terapeutica di lesioni o-PCM-related	Studi deficitari anche solo di una componente tra: descrizione clinica, sintomatologica, istopatologica e/o DIF e/o immunoistochimica, terapia
Research type (R)	Studi quantitativi, qualitativi e misti	-
Geographical area of interest	Tutto il mondo	-

***o-PCM**: Mucosite plasmacellulare orale. **DIF**: Immunofluorescenza diretta.*

Search strategy

I database utilizzati sono stati Medline/PubMed e Scopus. La strategia di ricerca si è basata sia sui termini MeSH sia su una lista di keywords utilizzate in diverse combinazioni in accordo con gli strumenti SPIDER e PICO: "plasma cell", "mucositis", "oral", "orificial", "ILPMD", "balanitis", "plasmacytosis", "mucositis-dermatitis", "gingivitis". Sono stati ricercati studi pubblicati a partire dagli anni disponibili su ogni database fino a Dicembre 2021 (incluso). Inoltre, è stata eseguita una ricerca supplementare tra la bibliografia degli studi inclusi ed eventuali articoli non già selezionati sono stati integrati.

Study selection

La scelta degli studi è stata fatta sulla selezione dei titoli e degli abstract di tutti gli articoli dopo l'esclusione dei duplicati. Per ogni documento che sembrava soddisfare i criteri di inclusione si procedeva alla valutazione di ammissibilità ai full-texts. Quindi, in linea con i criteri di inclusione e di esclusione, sono stati selezionati gli articoli da includere. Successivamente, è stato effettuato il processo di referenziazione e di ricerca tra le citazioni degli studi inclusi.

Data extraction

Un form standardizzato è stato utilizzato per estrarre i dati dagli studi inclusi. Per soddisfare lo scopo della review, sono stati collezionati i seguenti dati relativi ad ogni paziente: Età, Sesso, Sintomi, Localizzazione, Descrizione lesione, Comorbidità, Istopatologia, Follow-up (Tabella 1 Appendice 1). Quando uno studio includeva un gruppo di pazienti la cui età era definita da un range, è stato usato il valore medio tra l'età maggiore e la minore del range e calcolata la media rispettando il peso numerico dei pazienti.

Quality assessment

La qualità metodologica degli studi, in considerazione della tipologia di studi inclusi, è stata valutata secondo la CARE checklist. Consiste di 13 sezioni con 30 sub-items. L'aderenza di un caso specifico a ciascun sottoelemento è stata valutata su base dicotomica (sì/no).

2. Risultati

Dalla ricerca effettuata nella letteratura, sono stati individuati 296 studi, di cui solo 151 elegibili dall'abstract e quindi sottoposti ad analisi full-text; di questi solo 94 studi potevano definitivamente essere analizzati secondo i criteri di inclusione/esclusione (Figura 4).

Figura 4: PRISMA 2020 Flow Diagram

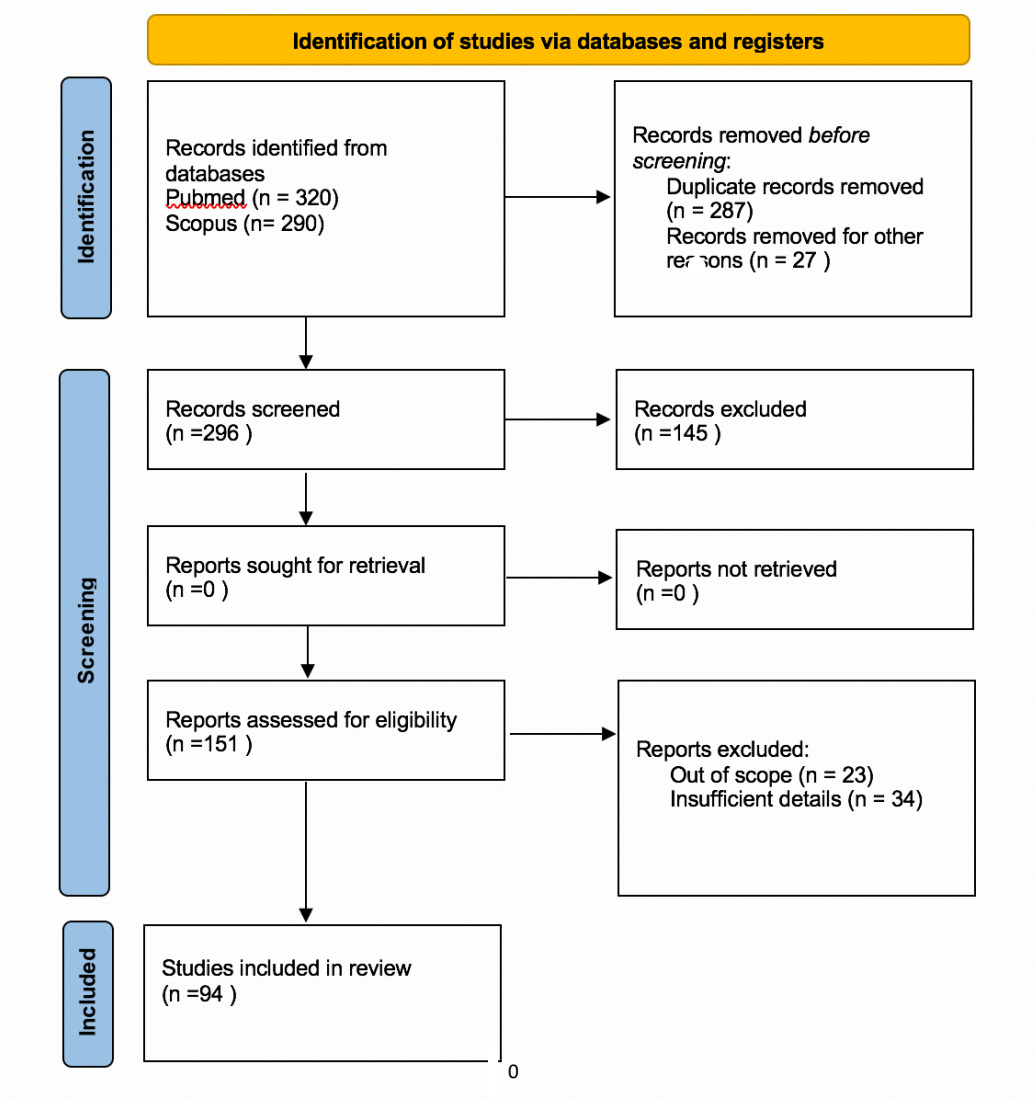

From: Page MJ, McKenzie JE, Bossuyt PM, Boutron I, Hoffmann TC, Mulrow CD, et al. The PRISMA 2020 statement: an updated guideline for reporting systematic reviews. BMJ 2021;372:n71. doi: 10.1136/bmj.n71

Tra le 94 pubblicazioni, 72 (76,6%) sono case reports e 22 (23,4%) case series, con un numero complessivo di pazienti pari a 191 (53,4% donne, 46,6% uomini). L'età media dei pazienti risulta pari a 45 anni, la mediana 45.

In 42 pazienti (21.9%) è possibile individuare un irritante locale in forma di dentifricio, chewing-gum, cibi, come indicato nella Tabella 4.

Tabella 4: Tipologia di irritante locale identificato e numero di pazienti

Fattore irritante	Pazienti N(%)	Specifiche irritante
Chewing-gum	18 (42,9%)	1: Cannella
Dentifrici	14 (33,3%)	11: Erbe. 2: Cannella 1: sodium lauryl sulphate
Khat	7 (16,6%)	
Cibi	3 (7,1%)	1: Peperone rosso essiccato. 1: Spezie. 1: Colocasia
Caramelle	1 (2,4%)	1: Mentine
Altro	1 (2,4%)	1 Chiodi di garofano

Il coinvolgimento multiplo della patologia in sedi differenti correlate con età media e mediana dei pazienti è descritto nella Tabella 5.

Tabella 5: Sedi orali delle o-PCM correlate con età media e mediana dei pazienti

Sede	N casi	Percentuale sul totale	Età media per sede	Età mediana per sede
Gengiva	87	45,6%	36,9	31
Labbro	67	35,1%	48,8	54
Palato	24	12,6%	52,7	60
Lingua	16	8,4%	50	50
Mucosa geniena	14	7,3%	56,3	51
Oro-Faringe	11	5,6%	50	59
Fornici	5	2,6%	43	46
Laringe	3	1,6%	53	57

I sintomi riportati sono descritti in Tabella 6.

Tabella 6: Sintomi in ordine di frequenza dei pazienti affetti da o-PCM.

Sintomi	**Pazienti**	**Percentuale sul totale**
Dolore	161	84,3
Sanguinamento	78	40,8
Tumefazione	20	10,5
Disfagia	16	8,4
Raucedine/Stridore	11	5,8
Asintomatico	8	4,2
Altri sintomi*	13	6,8
Xerostomia e/o faringodinia	9	4,7

* Globus faringeo:1; Astenia:1; Tosse secca:1; Discomfort in massima apertura:2; Compromissione estetica volto:1; Disfonia:2; Linfoadenopatia cervicale bilaterale:1; Bruciore:2; Irritazione:1.

La presentazione clinica delle lesioni, correlate alla sede di appartenenza, è descritta nella Tabella 7.

Tabella 7: Presentazione clinica delle lesioni, correlata alla sede di appartenenza.

Aspetto clinico	Totale N° (% pazienti)	Palatale N° (%)	Gengivale N° (%)	Linguale N° (%)	M.Geniena N° (%)	Fornice N° (%)	Labiale N° (%)
Eritema	122 (63,87%)	10 (8,2%)	84 (68,8%)	1 (0,8%)	6 (4,9%)	2 (1,6%)	19 (15,6%)
Edema	42 (22%)	2 (4,8%)	35 (83,3%)	0	2 (4,8%)	0	3 (7,1%)
Erosione	34 (17,8%)	1 (2,9%)	4 (11,8%)	1 (2,9%)	2 (5,9%)	0	26 (76,5%)
Cheilite	33 (17,3%)	-	-	-	-	-	-
Ulcerazione	34 (17,8%)	2 (5,9%)	8 (23,5%)	2 (5,9%)	4 (11,7%)	0	17 (50%)
Glossite	22 (11,5%)	-	-	-	-	-	-
Ipertrofia gengivale	22 (11,5%)	-	-	-	-	-	-
Sanguinamento	23 (12%)	1	14 (60,9%)	1 (4,3%)	0	0	7 (30,4%)
Tumefazione	22	1	5	1	0	0	15

	(11,5%)	(4,5%)	(22,7%)	(4,5%)			(68,2%)
Impetiginizzazione secondaria labiale	15 (7,8%)	-	-	-	-	-	-
Fissurazione	14 (7,3%)	0	0	6 (42,9%)	0	0	8 (57,1%)
Riassorbimento osseo	9 (4,7%)	-	-	-	-	-	-
Pigmentazione labiale	8 (4,2%)	-	-	-	-	-	-
Lesione Verruciforme aspetto cobblestoning	8 (4,2%)	4 (50%)	1 (12,5%)	0	2 (25%)	0	0
Pseudotasca gengivale	6 (3,1%)	-	-	-	-	-	-
Lesione Verruciforme	4 (2,1%)	1 (25%)	0	1 (25%)	0	0	2 (50%)
Atrofia dorso linguale	3 (1,6%)	-	-	-	-	-	-
Neoformazione esofitica sessile	2 (1%)	0	1 (50%)	1 (50%)	0	0	0
Iperplasia papillare palatale	2 (1%)	-	-	-	-	-	-
Desquamazione	2		1		1		

	(1%)		(50%)		(50%)		
Neoformazione esofitica peduncolata	1 (0,5%)		1 (100%)				

Altro dato analizzato è relativo al periodo di latenza tra insorgenza di sintomi e/o segni, e diagnosi, dato presente solo in 77/191 pazienti. I dati sono in Figura 5.

Figura 5: Rapporto tra la latenza dell'insorgenza segni/sintomi e diagnosi.

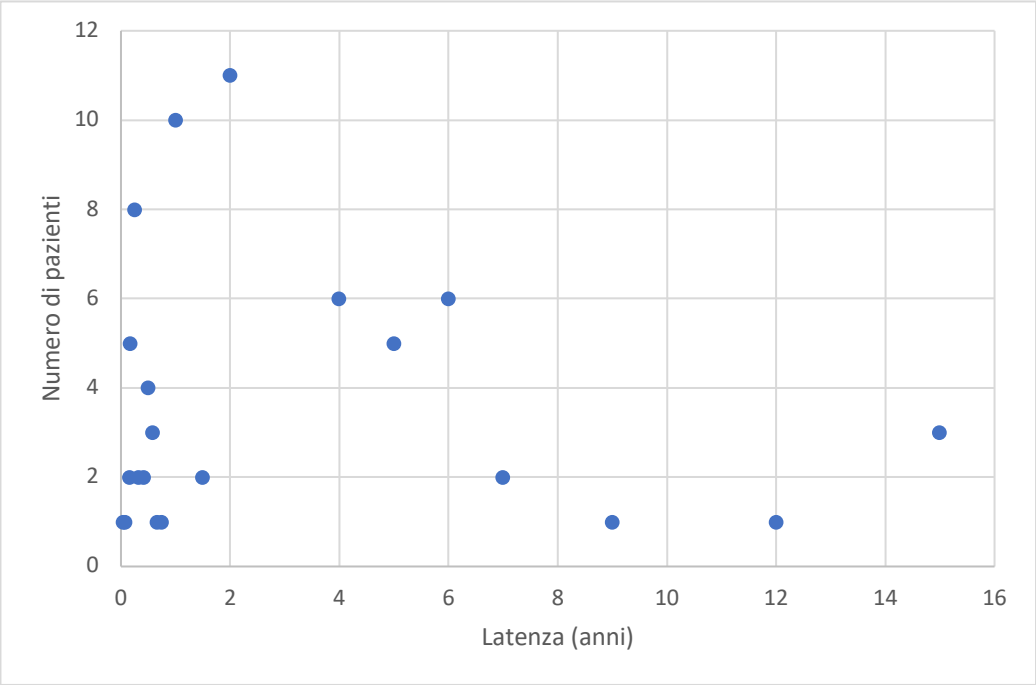

Le caratteristiche istopatologiche descritte risultano in dettaglio nella Tabella 8.

Tabella 8: Caratteristiche istopatologiche rilevate nelle lesioni o-PCM

Caratteristiche istopatologiche	Totale N° (% pazienti)
Iperplasia epiteliale*	69 (36,1%)
Rapporto Kappa:Lambda**	50 (26,2%)
Presenza di Linfociti	37 (19,4%)
Presenza di Neutrofili	29 (15,1%)
Acantosi	21 (11%)
Paracheratosi	22 (11,5%)
Presenza di Eosinofili	15 (7,8%)
Dilatazione vascolare	16 (8,4%)
Esocitosi leucocitaria	13 (6,8%)

Assottigliamento sovra-papillare	12 (6,3%)
Presenza di IgG	11 (5,8%)
Edema intercellulare	10 (5,2%)
Micro-ascessi	7 (3,7%)
Corpi ialini eosinofili	7 (3,7%)
Atrofia	5 (2,6%)
Restrizione catene pesanti U e Y	4 (2%)
Presenza di Macrofagi	4 (2%)
Cheratinociti a losanga	2 (1,1%)
Fibrosi lieve	3 (1.6%)

*16 casi (23,2%) Papillare, 8 casi (11,6%) Psoriasiforme, 6 casi (8,7%) Pseudo-epiteliomatosa, 1 caso (1,5%) Connettivale.
** 20 casi (40%) prevalenza lieve-moderata kappa, 15 casi (30%) prevalenza forte kappa, 15 casi prevalenza lieve-moderata Lambda (15%)

Riguardo la valutazione dell'iter terapeutico, non esistono in letteratura studi RCT, o studi controllati non randomizzati, ma solo small case series non controllati. Nell' ***Appendice 2*** è consultabile la tabella sintetica relativa alle varie strategie terapeutiche adoperate, l'efficacia delle stesse in associazione e le *second line therapies* risultate valide. I dati ottenuti sono qui di seguito riportati:

Le terapie possono essere racchiuse in 6 gruppi principali (Tabella 9):

- Allontanamento irritante
- Corticosteroidi topici e sistemici
- Immunosoppressori/Immunomodulatori topici e sistemici
- Trattamento chirurgico e similari
- Radioterapia e chemio terapia
- Antibiotici
- Altre terapie

Tabella 9: Tipologie di trattamento adottate nei pazienti o-PCM

Tipo terapia	**Pazienti N (%)**
Corticosteroidi	114 (41,5%)
Allontanamento irritante	54 (19,6%)
Altro (antibiotici, antistaminici ecc.)	49 (17,8%)
Immunosoppressori/modulatori	41 (14,9%)
Chirurgia e simili	24 (8,7%)
Radio terapia	2 (0,7%)
Totale	275

- Allontanamento irritante

L'individuazione ed il tentativo di rimozione dell'irritante è stata osservata in 54 casi (19,6%), di cui 28 casi (51,8%) con risposta positiva rapida e remissione clinica completa, 16 (29,6%) con risposta parziale, e 10 (18,5%) che hanno non hanno presentato alcun miglioramento clinico.

Nei casi di risposta parziale o nessuna risposta sono state associate ulteriori strategie terapeutiche: terapia eziologica parodontale in 8 casi (30,8%) di localizzazione gengivale, chirurgia in 8 casi (30,8%), corticosteroidi in 8 (30,8%), antibiotici sistemici in 2 (7,7%).

- Corticosteroidi

Su 275 tipologie di trattamento e molecole somministrate, 114 (41,4%) fanno parte della classe dei farmaci corticosteroidei.
Le molecole somministrate sono:

- Triamcinolone Acetonide 18 casi (15,8%)
- Prednisolone 17 casi (14,9%)
- Prednisone 12 casi (10,5%)
- Betametasone 9 casi (7,9%)
- Metilprednisolone 8 casi (7%)

- Clobetasolo 8 (7%)
- Fluocinolone 6 casi (5,3%)
- Idrocortisone 3 casi (2,6%)

L'efficacia della terapia corticosteroidea nella totalità dei pazienti è descritta nella Tabella 10.

Tabella 10: Efficacia della terapia corticosteroidea nei pazienti affetti da o-PCM

Molecola	Efficacia (n° pazienti)	Efficacia in associazione ad altra terapia (n° pazienti)	Efficacia parziale o nulla (n° pazienti)
Prednisone	8	3	1
Triamcinolone Acetonide	8	3	7
Prednisolone	4	5	8
Betametasone	4	1	4
Clobetasolo	6		2
Non specificata	1	7	24
Fluocinolone	1	1	5
Metilprednisolone	1	0	7
Idrocortisone	0	0	3
Totale	33 (28,9%)	20 (17,5%)	61 (53,5%)

Nei 20 casi (17,5%) in cui i corticosteroidi sono stati utilizzati efficacemente in associazione ad altra terapia, in 13 casi (65%) la molecola somministrata in associazione è risultata appartenere sempre alla classe dei corticosteroidi; in 13 casi (65%) è stata associata la rimozione dell'irritante identificato, in 3 casi (15%) è stato associato un immunosoppressore (Micofenolato Mofetile e tacrolimus), e in 2 casi (10%) viene riportata l'associazione con fototerapia, antimicotici topici e antistaminici.

Inoltre, nei 61 casi (53,5%) di non efficacia o parziale efficacia, vengono individuati 27 casi (44,5%) in cui, somministrando una molecola o strategia terapeutica differente, si è ottenuta remissione clinica completa.

Le "second-line therapies" descritte, che hanno condotto a remissione completa, hanno previsto la somministrazione di:

- Tacrolimus 4 casi (14,8%) - (vs Corticosteroide non specificato)
- Rimozione irritante 2 casi (7,4%) - (vs Triamcinolone Acetonide)
- Triamcinolone Acetonide 2 casi (7,4%) - (vs Corticosteroide non specificato)
- Rimozione irritante 2 casi (7,4%) - (vs Fluocinolone)
- Prednisolone 1 caso (3,7%) - (vs Triamcinolone Acetonide)
- Pimecrolimus 1 caso (3,7%) - (vs Triamcinolone Acetonide)
- Elettrocoagulazione superficiale 1 caso (3,7%) - (vs Triamcinolone Acetonide)
- Chirurgia 1 caso (3,7%) - (vs Triamcinolone Acetonide)
- Adalimumab 1 caso (3,7%) - (vs Prednisolone)
- Griseofulvina 1 caso (3,7%) - (vs Prednisolone)
- Fototerapia Mel + Tacrolimus + Corticosteroidi 1 caso (3,7%) - (vs Betametasone)
- Prednisolone sistemico 1 caso (3,7%) - (vs Betametasone)
- Betametasone dipropionato 1 caso (3,7%) - (vs Clobetasolo)
- Acido fusidico 1 caso (3,7%) - (vs Corticosteroide non specificato)
- Metilprednisolone 1 caso (3,7%) - (vs Corticosteroide non specificato)
- Triamcinolone Acetonide 1 caso (3,7%) - (vs Fluocinolone)
- Tacrolimus 1 caso (3,7%) - (vs Metilprednisolone)
- Prednisolone 1 caso (3,7%) - (vs Idrocortisone)
- Crioterapia 1 caso (3,7%) - (vs Idrocortisone)
- Elettrocoagulazione superficiale 1 caso (3,7%) - (vs Idrocortisone)
- Radioterapia + Prednisolone + Chirurgia 1 caso (3,7%) - (vs Prednisone)

- Immunosoppressori/Immunomodulatori

Su 275 tipologie di trattamento e molecole somministrate, 41 (14,9%) appartengono alla categoria degli immunosoppressori/immunomodulatori. Le molecole somministrate sono:

- Tacrolimus 25 casi (61%)
- Pimecrolimus 3 casi (7,1%)
- Micofenolato Mofetile 3 casi (7,1%)
- Metotrexate 2 casi (4,9%)
- Colchicina 2 casi (4,9%)
- Azatioprina 2 casi (4,9%)
- Ciclosporina 1 caso (2,4%)
- Levamisolone 1 caso (2,4%)
- Etretinato 1 caso (2,4%)
- Idrossiclorochina 1 caso (2,4%)

L'efficacia della terapia con Immunosoppressori/Immunomodulatori nella totalità dei pazienti è descritta nella Tabella 11.

Tabella 11: Efficacia della terapia con Immunosoppressori/Immunomodulatori nei pazienti affetti da o-PCM

Molecola	**Efficacia (n° pazienti)**	**Efficacia in associazione ad altra terapia (n° pazienti)**	**Efficacia parziale o nulla (n° pazienti)**
Tacrolimus	8	5	12
Pimecrolimus	1	0	2
Micofenolato Mofetile	0	1	2
Metotrexate	0	0	2
Colchicina	0	0	2

Azatioprina	0	0	2
Ciclosporina	1	0	0
Levamisolone	0	1	0
Etretinato	0	0	1
Idrossiclorochina	0	0	1
Totale	10 (24,4%)	7 (17,1%)	24 (58,5%)

Nei 7 casi (17,1%) in cui gli Immunosoppressori/Immunomodulatori sono stati utilizzati efficacemente in associazione ad altra terapia, in 5 casi (71,4%) la molecola somministrata in associazione è risultata appartenere alla classe dei corticosteroidi, in 1 caso (14,3%) è stata associata la fototerapia MEL, in 1 caso (14,3%) è stato associato il ketoconazolo.

Nei 24 casi (58,5%) di non efficacia o parziale efficacia, vengono individuati 10 casi (41,7%) in cui, somministrando una molecola o adottando strategia terapeutica differente, si è ottenuta remissione clinica completa.

Le "second-line therapies" descritte hanno previsto la somministrazione di:

- Prednisolone 1 caso (10%) - (vs Tacrolimus).
- Triamcinolone 1 caso (10%) - (vs Tacrolimus).
- Corticosteroidi 1 caso (10%) - (vs Pimecrolimus)
- Corticosteroidi 1 caso (10%) – (vs Micofenolato Mofetile)
- Adalimumab 1 caso (10%) – (vs Metotrexate)
- Adalimumab 1 caso (10%) – (vs Colchicina)
- Metilprednisolone (10%) – (vs Colchicina)
- Adalimumab 1 caso (10%) – (vs Azatioprina)
- Radioterapia + Chirurgia 1 caso (10%) – (vs Azatioprina)
- Radioterapia 1 caso (10%) – (vs Etretinato)
- Metilprednisolone 1 caso (10%) – (vs Idrossiclorochina)

- Trattamento chirurgico e similari

Su 275 tipologie di trattamento e molecole somministrate, 24 (8,7%) appartengono alla categoria di trattamenti chirurgici o simili.
In particolare:

- Chirurgia tradizionale 18 casi (75%)
- Crioterapia 3 casi (12,5%)
- Chirurgia laser 1 caso (4,5%)
- Elettrocoagulazione superficiale 1 caso (4,5%)
- Fototerapia MEL1 caso (4,5%).

L'efficacia della terapia con chirurgia e simili nella totalità dei pazienti è descritta nella Tabella 12.

Tabella 12: Efficacia della terapia con chirurgia e simili nei pazienti affetti da o-PCM

Molecola	**Efficacia (n° pazienti)**	**Efficacia in associazione ad altra terapia (n° pazienti)**	**Efficacia parziale o nulla (n° casi)**
Chirurgia tradizionale	8	4	6
Chirurgia laser	1	0	0
Crioterapia	1	0	2
Elettrocoagulazione superficiale	1	0	0
Fototerapia Mel	1	0	0
TOTALE	12 (50%)	4 (16,7%)	8 (33,3%)

In 4 casi (16,7%) la chirurgia tradizionale è stata utilizzata efficacemente in associazione ad altra terapia: 1 caso (25%) in associazione con rimozione dell'irritante, 2 casi (50%) in associazione con terapia eziologica parodontale e 1

caso (25%) in associazione con rimozione dell'irritante + terapia eziologica parodontale,

Negli 8 casi (33,3%) di non efficacia o parziale efficacia, vengono individuati 2 casi (25%) in cui, somministrando una molecola o strategia terapeutica differente, si è ottenuta remissione clinica completa.

Le "second-line therapies" descritte hanno previsto la somministrazione di:

- Nistatina + Desossimetasone + Triamcinolone Acetonide 1 caso (50%) - (vs Chirurgia tradizionale).
- Clorfenamina 1 caso (50%) - (vs Chirurgia tradizionale).

- Radioterapia e Chemioterapia

Su 275 tipologie di trattamento e molecole somministrate, 2 (0,7%) appartengono alla categoria dei chemioterapici (Ciclofosfamide, Vincristina) e 2 (0,7%) protocolli di radioterapia (3600rads/16frazioni, 25Gy/14frazioni).
Tra questi pazienti, solo in 1 caso si è ottenuta remissione clinica completa attraverso associazione con Radioterapia, Prednisolone e Chirurgia.

- Altre terapie

Su 275 tipologie di trattamento e molecole somministrate, 49 (17,8%) fanno parte di terapie differenti come antibiotici, antimicotici, antivirali, antistaminici.

In particolare, le molecole somministrate sono:

- Antifungini 15 casi (30,6%) di cui 11 sistemici (73,3%), 3 topici (12,2%) e 1 con via di somministrazione non specificata (6,6%).
- Antibiotici non specificati 15 casi (30,6%) di cui 11 sistemici (73,3%) 4 topici (26,6%).
- Acido Fusidico 5 casi (10,2%).
- Dapsone 4 casi (8,2%).
- Prometazina 3 casi (6,1%).
- Acyclovir 2 casi (4,1%).
- Antivirali sistemici non specificati 1 caso (2%).

- Valacyclovir 1 caso (2%).
- Antistaminici topici non specificati 1 caso (2%).
- Difeniframina 1 caso (2%).
- Clorfenamina maleato 1 caso (2%).

L'efficacia della terapia con altre molecole nella totalità dei pazienti è descritta nella Tabella 13.

Tabella 13: Efficacia Terapia con altre molecole (antibiotici, antimicotici, antivirali, antistaminici) nei pazienti affetti da o-PCM.

Molecola	**Efficacia (n° pazienti)**	**Efficacia in associazione ad altra terapia (n° pazienti)**	**Efficacia parziale o nulla (n° casi)**
Antifungini	3	2	10
Acido Fusidico	2	0	3
Clorfenamina maleato	1	0	0
Antibiotici non specificati	0	2	13
Antivirali sistemici non specificati	0	0	1
Acyclovir	0	0	2
Valacyclovir	0	0	1
Antistaminici non specificati	0	0	1
Difeniframina	0	0	1
Prometazina	0	1	2
Dapsone	0	1	3
TOTALE	6 (12,2%)	6 (12,2%)	37 (75,5%)

In 6 casi (12,2%) antibiotici, antimicotici, antivirali, antistaminici, sono stati utilizzati efficacemente in associazione ad altra terapia, in 5 casi (83,3%) la molecola somministrata in associazione è risultata appartenente ai corticosteroidi, in 1 caso (16,7%) è stata associata la rimozione dell'irritante identificato. Inoltre, nei 37 casi (75,5%) di non efficacia o parziale efficacia, vengono individuati 27 casi (73%) in cui, somministrando una molecola o adoperando una strategia terapeutica differente, si è ottenuta remissione clinica completa.

Le "second-line therapies" descritte hanno previsto la somministrazione di:

- Rimozione irritante 3 casi (11,1%) - (vs Antifungino topico)
- Rimozione irritante 2 casi (7,4%) - (vs Antibiotico sistemico)
- Clobetasolo propionato 2 casi (7,4%) - (Vs antibiotico sistemico non specificato)
- Triamcinolone Acetonide 1 caso (3,7%) - (Acyclovir).
- Clobetasolo propionato 1 caso (3,7%) - (vs Acyclovir).
- Chirurgia 1 caso (3,7%) - (Antistaminici topici).
- Rimozione irritante 1 caso (3,7%) - (vs Difenidramina).
- Pimecrolimus 1 caso (3,7%) - (vs Antifungini non specificato).
- Chirurgia 1 caso (3,7%) – (vs Antifungini sistemico)
- Radioterapia 1 caso (3,7%) - (vs Antifungino sistemico)
- Levamisolone + Ketoconazolo 1 caso (3,7%) - (vs Antifungino sistemico)
- Clobetasolo propionato1 caso (3,7%) - (vs Antifungino topico)
- Crioterapia azoto liquido 1 caso (3,7%) - (vs Antibiotico sistemico)
- Pimecrolimus 1 caso (3,7%) - (vs Antibiotico sistemico)
- Triamcinolone Acetonide 1 caso (3,7%) - (vs Antibiotico topico)
- Crioterapia azoto liquido 1 caso (3,7%) - (vs Antibiotico topico)

- Tacrolimus 1 caso (3,7%) - (vs Antibiotico topico)
- Acido fusidico 1 caso (3,7%) - (vs Antibiotico topico)
- Elettrocoagulazione superficiale 1 caso (3,7%) - (vs Acido Fusidico)
- Clobetasolo dipropionato 1 caso (3,7%) - (vs Acido Fusidico)
- Betametasone dipropionato 1 caso (3,7%) - (vs Acido Fusidico)
- Adalimumab 1 caso (3,7%) - (vs Dapsone)
- Metilprednisolone 1 caso (3,7%) - (vs Dapsone)

CAPITOLO IV

CASE SERIES DI 67 PAZIENTI AFFETTI DA MUCOSITE PLASMACELLULARE ORALE CON FENOTIPO CLINICO VESCICOLO-BOLLOSO E 43 PAZIENTI CON FENOTIPO CLINICO MISTO

Dal 2005 al 2020, presso l'U.O.C. di Medicina Orale, Dipartimento di Neuroscienze, Scienze Riproduttive ed Odontostomatologiche, Università degli Studi di Napoli Federico II, sono stati documentati, diagnosticati e trattati 110 casi di o-PCM, di cui 67 pazienti con fenotipo vescicolo-bolloso (Bo-PCM) e 43 casi con fenotipo misto (Mo-PCM), in collaborazione con l'U.O.C. di Anatomia Patologia, Dipartimento di Scienze Biomediche Avanzate, Università degli Studi di Napoli Federico II .

Le caratteristiche demografiche sono riportate nella Tabella 14.

Tabella 14: Caratteristiche demografiche pazienti affetti da Bo-PCM e Mo-PCM

	Uomini	**Donne**	**Età Media**	**Età Mediana**
Fenotipo vesciolo-bolloso	20 (29,85%)	47 (70,14%)	60	66
Fenotipo misto	14 (32,55%)	29 (67,44%)	63	67

Le sedi di localizzazione della Bo-PCM sono risultate essere le seguenti:

- Gengiva: 26 casi (38,80%)
- Mucosa geniena: 6 casi (8,95%)
- Fornici: 4 casi (5,97%)
- Lingua: 3 casi (4,47%)

- Palato duro, Palato molle, Limite palato duro/palato molle: 3 casi (4,47%)
- Sede non pervenuta: 25 casi (37,31%)

Le sedi di localizzazione della Mo-PCM sono risultate essere le seguenti:

- Gengiva 19 casi (44,18%)
- Mucosa geniena: 6 casi (13,95%)
- Lingua 4 casi (9,30%)
- Labbro 3 casi (6,97%)
- Limite palato duro/palato molle: 1 caso (2,32%)
- Seno mascellare: 1 caso (2,32%)
- Sede non pervenuta: 9 casi (20,93%)

In linea con la letteratura i pazienti con Bo-PCM hanno presentato lesioni con aspetti erosivi, ulcerativi, eritematosi, cheratosici, lichenoidi e fissuranti. Simile l'aspetto nei pazienti con Mo-PCM a cui si aggiungono spesso aspetti iperplastici.

Tutti i pazienti sono stati sottoposti a biopsia incisionale diagnostica e relativo esame istologico con ematossilina/eosina, e nei casi in cui la diagnosi restava dubbia, è stata effettuata immunofluorescenza diretta (DIF) per la ricerca di positività per IgA-FITC; IgG-FITC; IgM-FITC e Fibrinogeno-FITC.

Nei pazienti con Bo-PCM la DIF è stata eseguita in 50 pazienti (73,12%) di questi 3 campioni (6%) sono risultati non idonei, 18 campioni (36%) sono risultati negativi. I dettagli delle DIF dei restanti 29 campioni (58%) sono descritti nella Tabella 15.

Nei pazienti con Mo-PCM la DIF è stata eseguita in 11 pazienti (25,58%). Di questi, 1 campione (9,09%) è risultato non idoneo, 2 campioni (18,18%) sono risultati negativi. I dettagli delle DIF dei restanti campioni 8 (72,72%) sono descritti nella Tabella 16.

Le caratteristiche istopatologiche più comuni nei pazienti con Bo-PCM sono descritte nella Tabella 17.

Tabella 15: Dettagli relativi all'immunofluorescenza diretta (DIF) di 29 casi di Bo-PCM

Bo-PCM (casi)	**IgA-FITC**	**IgG-FITC**	**IgM-FITC**	**Fibrinogeno-FITC**	**C3c-FITC**
1	•Negativo	•Lievi immunocomplessi granulari multifocali in spazi epiteliali desmosomiali intercellulari	•Negativo	•Negativo	•Negativo
2	•Negativo	•Negativo	•Negativo	•Positività lineare lungo la giunzione dermo-epiteliale	•Negativo
3	•Negatività epiteliale e lungo la giunzione dermo-epiteliale. •Positività della componente	•Immunocomplessi granulari negli spazi intercellulari. •Debole positività lineare lungo alcuni tratti della giunzione dermo-epiteliale.	•Negativo	•Negativo	•Negativo

	plasmacellulare.	•Positività a carico della componente plasmacellulare			
4	•Negativo	•Positività lungo la giunzione dermo-epiteliale •Lievi immunocomplessi granulari multifocali in spazi epiteliali desmosomiali intercellulari	•Negativo	•Negativo	•Positività lineare lungo la giunzione dermo-epiteliale
5	•Negatività epiteliale e lungo la giunzione dermo-epiteliale. •Positività della componente plasmacellulare.	•Negatività epiteliale e lungo la giunzione dermo-epiteliale. •Positività della componente plasmacellulare.	•Negativo	•Negativo	•Negativo
6	•Immunocomplessi granulari focali	•Immunocomplessi focali granulari in spazi intercellulari	•Negativo	•Non contributivo	•Immunocomplessi granulari in spazi desmosomiali
7	•Lievi positività lineare lungo la parete di alcuni grossi vasi	•Positività della componente plasmacellulare.	•Negativo	•Negativo	•Lievi positività lineare lungo la

					parete di alcuni grossi vasi
8	•A1: Negativo •A2: immunocomplessi granulari in spazi epiteliali desmosomiali •Positività della componente plasmacellulare.	•A1: immunocomplessi granulari in spazi epiteliali desmosomiali •A2: immunocomplessi granulari in spazi epiteliali desmosomiali •Positività dermica della componente plasmacellulare.	•A1: Negativo •A2: Lievi immunocomplessi granulari in spazi epiteliali desmosomiali	•A1: Non contribuitivo •A2: immunocomplessi granulari in spazi epiteliali	•A1: Negativo •A2: Lievi immunocomplessi granulari in spazi epiteliali desmosomiali
9	•Positività della componente plasmacellulare.	•Positività della componente plasmacellulare.	•Negativo	•Non contributivo	•Negativo
10	•Negatività epiteliale e lungo la giunzione dermo-epiteliale. •Positività dermica della componente plasmacellulare.	•Negativo	•Negativo	•Negativo	•Negativo
11	•Forte positività della componente	•Discreta positività della	•Focale positività della componente	•Non	•Negativo

	plasmacellulare.	componente plasmacellulare. •Lievi immunocomplessi granulari focali in spazi epiteliali desmosomiali	plasmacellulare	contributivo	
12	•Negativo	•Positività negli spazi intercellulari dello strato epiteliale (net-like)	•Negativo	•Negativo	•Negativo
13	•Positività dermica della componente plasmacellulare.	•In A1 lieve ma grossolana positività lungo la giunzione dermo-epiteliale	•Negativo	•Negativo	•Negativo
14	•Negativo	•Diffusi immunocomplessi granulari multifocali in spazi epiteliali desmosomiali intercellulari •Immunocomplessi nella zona prospiciente il distacco e in quella prossima ad esso.	•Negativo	•Negativo	•Negativo
15	•Negatività epiteliale e lungo la giunzione dermo-epiteliale. •Positività dermica della componente	•Presenza lineare spiccata di immunocomplessi lungo il distacco •Positività lineare lungo la giunzione dermo-epiteliale	•Negativo	•Positività lineare e diffusa di immunocomplessi	•Negativo

	plasmacellulare.				
16	•Positività dermica della componente plasmacellulare.	•Lievi immunocomplessi granulari focali in spazi epiteliali desmosomiali intercellulari	•Negativo	•Negativo	•Negativo
17	•Negatività epiteliale e lungo la giunzione dermo-epiteliale. •Positività dermica della componente plasmacellulare.	•Negatività epiteliale e lungo la giunzione dermo-epiteliale. •Positività dermica della componente plasmacellulare.	•Negativo	•Negativo	•Negativo
18	•Immunocomplessi lineari e sottili la membrana basale	•Negativo	•Negativo	•Negativo	•Negativo
19	•Negativo	•Lievi immunocomplessi granulari focali in spazi epiteliali desmosomiali intercellulari	•Negativo	•Negativo	•Negativo
20	•Positività stromale della componente plasmacellulare	•Positività stromale della componente plasmacellulare	•Negativo	•Non contributivo	•Negativo

21	•Positività intercellulare	•Marcata positività intercellulare	•Negativo	•Positività	•Negativo
22	•Negativo	•Lievi immunocomplessi granulari focali in spazi epiteliali desmosomiali intercellulari	•Negativo	•Negativo	•Negativo
23	•Positività della componente plasmacellulare	•Non contributivo	•Positività della componente plasmacellulare	•Positività nella zona di distacco	•Negativo
24	•Negativo	•Positività lineare lungo la giunzione dermo-epiteliale	•Negativo	•Positività lineare e grossolana lungo la giunzione dermo-epiteliale	•Negativo
25	•Positività della componente plasmacellulare	•Positività della componente plasmacellulare	•Positività focale della componente plasmacellulare	•Negativo	•Negativo
26	•Positività	•Positività	•Positività	•Positività	•Positività
27	•A1: immunocomplessi	•A1, A2: Forte positività negli spazi	•A1, A2: Negativo	•A1, A2:	•A1, A2:

	granulari in spazi epiteliali desmosomiali, positività della componente plasmacellulare •A2: Positività lineare e grossolana lungo la giunzione dermo-epiteliale, positività della componente plasmacellulare.	desmosomiali intercellulari dell'epitelio; positività dermica della componente plasmacellulare		Negativo	Discreta positività lineare lungo la giunzione dermo-epiteliale
28	•Negativo	•Lievi immunocomplessi granulari multifocali in spazi epiteliali desmosomiali intercellulari	•Negativo	•Negativo	•Negativo
29	•Positività della componente plasmacellulare	•Positività della componente plasmacellulare	•Non contributivo	•Non contributivo	•Non contributivo

***FITC**: Fluoresceina isotiocianato*

Tabella 16: Dettagli relativi all'immunofluorescenza diretta (DIF) di 9 casi di Mo-PCM

Mo-PCM (casi)	**IgA-FITC**	**IgG-FITC**	**IgM-FITC**	**Fibrinogeno-FITC**	**C3c-FITC**
1	•Positività dermica della componente plasmacellulare	•A1: Positività negli spazi desmosomiali intercellulari dell'epitelio	•Negativo	•Negativo	•Negativo
2	•Positività dermica della componente plasmacellulare	•Non contributivo	•Negativo	•Positività lineare lungo la giunzione dermo-epiteliale e nel derma	•Negativo
3	•Negativo	•Negativo	•Negativo	•Positività lineare e grossolana lungo la giunzione dermo-epiteliale	•Negativo
4	•A1, A2: Positività dermica della componente plasmacellulare	•A1, A2: Positività dermica della componente plasmacellulare	•Negativo	•A1: Positività lineare lungo la giunzione dermo-epiteliale e nel derma •A2: Non contributivo	•Negativo
5	•Negativo	•Forte positività	•Negativo	•Non contributivo	•Diffusa ma debole positività
6	•Focale positività granulare desmosomiale	•Negativo	•Negativo	•Negativo	•Negativo

	•Positività della componente plasmacellulare.				
7	•Spiccata positività della componente plasmacellulare.	•Focale positività granulare desmosomiale •Positività della componente plasmacellulare.	•Negativo	•Negativo	•Negativo
8	•Negatività epiteliale e lungo la giunzione dermo-epiteliale. •Positività dermica della componente plasmacellulare.	•Negativo	•Non contributivo	•Non riportato	•Non riportato

***FITC**: Fluoresceina isotiocianato*

Tabella 17: Caratteristiche istopatologiche più comuni nei pazienti affetti da Bo-PCM

Caratteristiche istopatologiche	**Numero (%)**
Modificazioni displastiche	14 (20,89%)
Neoformazione vascolare	12 (17,91%)
Presenza di eosinofili	8 (11,94%)
Iperplasia epiteliale	7 (10,44%)
Tessuto di granulazione	6 (8,95%)
Infiltrato linfo-monocitario del corion	6 (8,95%)
Focale distacco sub-epiteliale	5 (7,46%)
Acantosi epiteliale	5 (7,46%)
Disepitelizzazione	4 (5,97%)
Rapporto k : λ nella norma	4 (5,97%)
CD38+	2 (2,98%)
Papillomatosi epiteliale	2 (2,98%)
Iperplasia follicolare	1 (1,49%)
CD68- ; CD23- ; CD3-; CD20-; CD38-	1 (1,49%)
Infiltrato intraepiteliale	1 (1,49%)
Aggregati epitelioidi	1 (1,49%)
Esocitosi linfocitaria	1 (1,49%)
Corpi di Civatte	1 (1,49%)
Iperplasia basale	1 (1,49%)
Paracheratosi	1 (1,49%)
Ascessualizzazione	1 (1,49%)
Iperplasia pseudo-epiteliomatosa	1 (1,49%)
Fibrosi e edema del corion	1 (1,49%)
Infiltrato plasmacellulare perivascolare	1 (1,49%)

DISCUSSIONE

La carenza di informazioni universalmente condivise in merito ai possibili fattori eziologici, insieme all' aspecificità morfologica che caratterizza le alterazioni visibili in cavità orale rendono la o-PCM come una reale sfida sia dal punto di vista dell'inquadramento diagnostico e clinico che dal punto di vista terapeutico. A ciò ovviamente segue l'assoluta assenza di consensus interazionali di protocolli farmacologici in mono o poli terapia, rendendo il management clinico del tutto empirico.

Tali difficoltà sono proprie delle patologie con tassi di incidenza molto bassi, per le quali risulta estremamente complicato se non a volte impossibile la strutturazione di trials e/o di studi clinici con una corretta metodologia, necessari per acquisire dati di efficacia.

Da punto di vista eziopatogenetico, alcuni autori hanno sollevato l'ipotesi che la o-PCM fosse una patologia transitoria legata temporalmente a un lasso di tempo in cui era maggiormente presente un additivo alimentare (soprattutto nei chewing gums) che agisse da allergene e dunque potenzialmente trattabile con l'eliminazione dell'additivo stesso. Tuttavia, non è mai stato chiarito né identificato tale agente immunostimolante, nonostante i tentativi di indurre volutamente tale reazione (*Silverman e Lozada* nel 1977)[35,50]. Osservando però la temporalità delle pubblicazioni nel corso degli anni, si evince chiaramente che la o-PCM non è assolutamente correlata a una finestra temporale, ma sembra essere abbastanza costante come evidenza clinica e addirittura negli ultimi anni sembra essere caratterizzata da trend in aumento di pubblicazioni, come osservabile nella figura 6.

Figura 6: Distribuzione pubblicazioni o-PCM per anno.

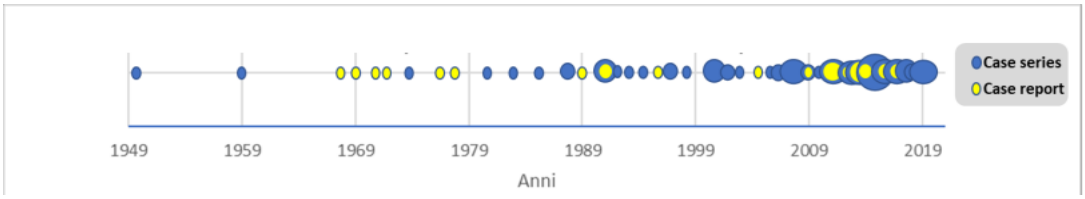

Dalla revisione della letteratura, si osserva che in diversi casi è effettivamente possibile individuare come fattore eziologico un irritante locale in forma di dentifricio, chewing-gum o alimento. Sporadicamente sono stati supposti ma non confermati come fattori eziologici: traumi, microtraumi, abitudini viziate[21,24,62,83],

raggi UV [29,62], infezioni micotiche o erpetiche [35,50,63,64], infiammazione cronica da placca muco-batterica[51,56,61,66–68,72], fattori di tipo psicologico [76].
In ogni caso, il gruppo maggiormente rappresentativo è costituito dai casi di o-PCM classificati come idiopatici (78,14%), con una frequenza maggiore dopo i 40 anni di età (57,93%), sebbene tra il 12-30% dei pazienti si presenti in un'età compresa tra i 20 e i 40 anni. Tali dati tendono ad essere differenti nella serie di casi di Bo-PCM e Mo-PCM dove l'età media è rispettivamente di 60 e 63 anni (mediana rispettivamente 66 e 67 anni).
La maggior parte delle lesioni (79.7%) sono localizzate su gengiva, labbra e palato; lingua e mucosa geniena insieme raggiungono il 12,73% del totale. Solo una minima percentuale di pazienti (9%) presenta coinvolgimento faringeo, laringeo e dei fornici. Tali informazioni risultano concordi con quelle estrapolate dai pazienti con Bo-PCM e Mo-PCM, in cui gengiva (rispettivamente 39%, 44%), mucosa geniena (rispettivamente 9%, 14%) e lingua (rispettivamente 5%, 9%) risultano le sedi maggiormente interessate.
I pazienti con coinvolgimento gengivale sono prevalentemente più giovani (media 37,6 anni; mediana 31 anni), mentre al contrario i pazienti con coinvolgimento della mucosa geniena e dell'oro-faringe sono i più anziani (media 53 anni; mediana rispettivamente 51 e 57 anni)
La maggiorana dei pazienti (65%) riferiscono più di un sintomo. Il sintomo più comunemente riportato, da solo o in associazione, è il dolore (53,95%), seguito da sanguinamento (24,39%), che insieme rappresentano circa l'80% della richiesta da parte del paziente di visita specialistica. Circa il 10% dei pazienti riferisce disfagia e/o tumefazione labiale, mentre i sintomi che portano a sospettare un coinvolgimento delle vie respiratorie è riscontrabile in circa il 4% dei casi. Xerostomia e/o faringodinia sono presenti in poco meno del 3% dei casi. Infine, in poco meno del 3% dei casi la lesione si presenta asintomatica.
Morfologicamente le lesioni si presentano per la maggior parte di casi eritematose (62%), edematose (22%), erosive (34%). Cheilite labiale e glossite constano del 30% delle presentazioni cliniche. L'ulcerazione si referta nel 16% dei casi, mentre presenza di impetiginizzazione secondaria labiale in circa l'8% dei casi.

I pazienti con Bo-PCM si distinguono clinicamente dai casi descritti fino ad oggi in letteratura, per il peculiare fenotipo clinico bolloso. L'assenza di casi riportati in letteratura, e quindi di informazioni relative a questo particolare fenotipo rendono la diagnosi differenziale clinicamente impossibile, in quanto le Bo-PMC risultano indistinguibili da altre patologie bollose immuno-mediate ed autoimmuni con split sub-epiteliale.

L'assenza di un consensus internazionale si riflette inoltre in un'eterogeneità di esami e/o procedure diagnostiche eseguite sui pazienti. Se la tradizionale microscopia con Ematossilina/Eosina rappresenta un riscontro comune, lo stesso non si può dire della DIF o dell'immunoistochimica. Alla microscopia è possibile osservare che nella maggior parte dei casi, in associazione al dirimente infiltrato plasmacellulare policlonale, è spesso presente iperplasia epiteliale (33,87%) descritta in ordine di frequenza come papillare (23,88%), psoriasiforme (11,94%), pseudo-epiteliomatosa (8,95%) e connettivale (1,49%). Nella descrizione della serie cellulare bianca prevalgono i linfociti (19,12%), seguiti da neutrofili (15,84%) ed eosinofili (8,19%). Acantosi, paracheratosi e dilatazione vascolare possono essere presenti, poi, in modo non uniforme nel 30% dei pazienti.

In una minoranza di casi vengono descritti altresì edema intercellulare (4,91%), micro-ascessi (3,82%), corpi ialini (3,27%), macrofagi (2,18%), fibrosi (1.09%). Degno di nota è lo scarso riscontro, in soli 2 pazienti (1,09%), dei "Cheratinociti a Losanga" considerati inizialmente fattore patognomico dell'o-PCM, in quanto patologia strettamente tradizionalmente collegata e assimilabile alla Balanite di Zoon, caratterizzata appunto da cheratinociti con questa peculiare forma [39,47].

Le plasmacellule, che rappresentano il 70-80% dell'infiltrato infiammatorio, sono presenti nella lamina propria superficiale, e nel compartimento dermico medio e superiore. Possono essere separate da setti e fasci di tessuto connettivo fibroso [86]. Non si presentano atipiche o anaplastiche, vi è assenza di nucleoli prominenti e sono dunque monomorfiche [30] .

Tali caratteristiche istopatologiche pur essendo prevalentemente in linea con quelle riscontrate nei casi di Bo-PCM, presentano delle importanti differenze direttamente collegate al fenotipo clinico bolloso, con costante evidenza di split sub-epiteliale. Presenza di modificazioni displastiche, mai riscontrate nei casi descritti in letteratura,

è presente 15/67 casi dei pazienti affetti da Bo-PCM, di cui 11 con displasia lieve, 3 con displasia moderata e 1 displasia severa. Verosimilmente una possibile spiegazione dell'evidenza della displasia lieve/moderata è da imputare a processi flogistici reattivi locoregionali, mentre resta del tutto sconosciuta l'evidenza dell'unico caso riportato con displasia severa. Tale paziente è stato sottoposto ad escissione completa della lesione in sede limite palato duro-palato molle ed è attualmente in follow-up trimestrale.

La valutazione quantitativa delle Igs nei casi di o-PCM è stata effettuata in 20 casi (10.92%): IgG (6%), IgA (3%) e IgM (1%)[65,106].

In parallelo con le neoplasie cutanee, l'immunoistochimica dimostra che la maggior parte delle cellule producono catene pesanti di IgG ed IgA. Il rapporto tra cellule producenti kappa-lambda e cellule producenti IgG ed IgA è rispettivamente 1-1.5:1 e 2-3:1. Ciò è vero per le cheratosi attiniche, la malattia di Bowen e il carcinoma a cellule squamose. Nelle o-PCM invece il rapporto kappa lambda è 1.5-2:1 (anche se nei vari studi analizzati tale rapporto è molto variabile arrivando anche a 10:1) e tra IgG ed IgA pari a 1.5-5.5:1 [93,99]. Dai casi di o-PCM analizzati, il rapporto Kappa:Lambda, ai fini della conferma della policlonalità plasmacellulare, è stato analizzato in 50 casi (27,32%), con una netta prevalenza (40%) di presenza lieve-moderata delle catene kappa, seguita da prevalenza delle catene kappa (30%) e catene Lambda (15%). Nei casi di Bo-PCM l'indagine immunoistochimica per la conferma della policlonalità plasmacellulare è stata eseguita solo in circa il 6% dei casi, con riscontro di un rapporto Kappa:Lambda sempre nella norma.

In merito alla DIF, dalla review della letteratura risulta che questa è stata effettuata esclusivamente in 2 pazienti (1,09%) di cui un caso negativo, ed un altro lievemente positivo. Tale riscontro è concorde all'assenza in letteratura di casi con fenotipo bolloso che, al fine di differenziale la o-PCM da altre mucositi bollose autoimmuni o immuno-mediate, giustificherebbero più frequentemente l'esecuzione della DIF. Nei pazienti con Bo-PCM invece la DIF è stata eseguita nella maggioranza dei pazienti (73,12%) di cui 3 campioni (6%) sono risultati non idonei.

Nei restanti 47 (94%), l'esame DIF ha consentito di confermare la diagnosi di o-PCM o attraverso negatività assoluta dell'esame in 18 pazienti (38%) o attraverso positività a immunocomplessi granulari (IgA-FITC: 20,83%, IgG-FITC:37,93%,

IgM-FITC:3,44%, Fibrinogeno-FITC:10,34%) e/o positività della componente plasmacellulare (IgA-FITC: 51,72%, IgG-FITC:37,93%, IgM-FITC:10,34%) in 29 pazienti (60%).

Il management terapeutico costituisce la vera sfida in campo clinico. L'individuazione e la rimozione di un eventuale irritante, rappresenta la migliore strategia terapeutica, quando questo è individuato (18,54%), purtroppo in un numero limitato di casi. Il successo di tale strategia terapeutica, con risposta positiva e rapida con remissione clinica completa è osservabile in circa il 53% dei casi. Quando tuttavia non si ottiene remissione completa, sembrerebbe che in questi casi il miglior iter terapeutico consista nell'associare alla rimozione dell'irritante, la terapia eziologica parodontale (33%) se la malattia ha localizzazione gengivale, la terapia sistemica corticosteroidea (25%) e, come ultimo step, la rimozione chirurgica delle lesioni (33%). Occasionalmente (9%), gli antibiotici hanno dato buona risposta. Nonostante l'utilizzo dei farmaci corticosteroidei per trattare i pazienti affetti da o-PCM sia largamente diffuso (40,36%), l'efficacia terapeutica a lungo termine risulta relativamente bassa; in monoterapia si evidenzia remissione clinica in circa il 28% dei casi trattati, in associazione nel 17% dei casi. Nessuna risposta al trattamento nel 55% dei casi. La molecola, tra tutti i corticosteroidi, che ha dato migliori risultati è il Prednisone (7,20%) , seguito da Triamcinolone (7,20%) e Clobetasolo (3,60%).
Le associazioni più efficaci, nei pazienti non responder agli steroidi in monoterapia, risultano essere rispettivamente adoperando un altro corticosteroide (68,42%), con la rimozione dell'irritante individuato (15,78%), o adoperando un immunosoppressore (10,52%).
Anche l'efficacia degli immunosoppressori/immunomodulatori è relativamente bassa, 24,39% in monoterapia e 17% in associazione. Nessuna risposta al trattamento nel 58,35% dei casi. La molecola, in questa classe di farmaci, che ha dato migliori risultati è il Tacrolimus (19,51%) , seguito da Pimecrolimus (2,43%) e Ciclosporina (2,43%).
L'associazione più efficace risulta essere con steroidi (71,42%), fototerapia MEL (14,28%) e ketoconazolo (14,28%).

Dei 21 (7,63%) trattamenti chirurgici o simili riportati in letteratura, l'efficacia in monoterapia è del 47,61%. Tale efficacia sale al 62% nel momento in cui vengono associate terapia eziologica parodontale (nei casi gengivali) e la rimozione dell'irritante, quando presente. Nessuna risposta al trattamento nel 38% dei casi. Chirurgia laser (4,76%), Elettrocoagulazione superficiale (4,76%) e Fototerapia MEL (4,76%) sono sempre risultate efficaci su una casistica clinica estremamente limitata, ma a causa della loro bassa percentuale di utilizzo, è difficile speculare sulla loro reale efficacia.

Anche nel caso di radio/chemioterapia (in totale 4 pazienti), a causa dello scarso numero di pazienti trattati, risulta difficile fare considerazioni sulla loro possibile efficacia soprattutto in termini di rapporto rischio/beneficio.

Antibiotici, antimicotici, antivirali ed antistaminici sono farmaci che, probabilmente, vengono utilizzati in prima battuta *ex adiuvantibus* a seguito di un'errata diagnosi iniziale, data la complessa presentazione clinica delle lesioni o-PCM correlate. La loro mancata efficacia conduce successivamente il clinico ad optare per molecole e strategie terapeutiche più specifiche e più efficaci. La mancata risposta al trattamento nel 75,51% dei casi in cui vengono adoperati, ne è la controprova. I casi sporadici di efficacia in monoterapia (6 casi, 12,24%) sono rappresentati dalla funzione immunomodulatoria o antinfiammatoria di alcuni antibiotici (es. Acido Fusidico [33,65], Dapsone [117])

Una considerazione a parte merita il ruolo della terapia parodontale non chirurgica in associazione ad ulteriori trattamenti nel controllo e remissione clinica delle lesioni esclusivamente a localizzazione gengivale. La placca muco-batterica infatti induce e mantiene uno stato infiammatorio cronico localizzato che consente il perpetuarsi di attivazioni immunologiche cellulo-mediate e di conseguenza citochino-mediate tali da non consentire una restitutio ad integrum dell'epitelio anche in presenza di concomitante protocollo farmacologico sistemico.

Nonostante i pathways batterici non siano ancora ben chiariti, si suppone che alcune specie batteriche, in primis il *P.Gingivalis, Staphylococcus epidermidis* [118] ma anche *Enterococchi spp*, virus (*HSV)*, e miceti (*Candida)* [119,120] possano ritardare la guarigione delle lesioni ulcerative [121–123].

Ad oggi in letteratura non è osservabile una *evidence* che correli direttamente in modo causale specie microbiche e mucositi orali. È probabile quindi che condizioni di disbiosi orali agiscano in qualità di co-fattori incrementando la morbilità e il tempo di guarigione delle lesioni. L'individuazione da parte del sistema immunitario di componenti microbiche (pathogen-associated molecular pattern, PAMPs) e di molecole rilasciate da cellule danneggiate chiamate "profili molecolari associati al danno" (Damage Associated Molecular Patterns, DAMPs e HMGB1) da parte di recettori come il Toll-like receptor (TLR), innesca un patway di signaling cellulare, con la conseguente attivazione del *nuclear factor kappa-light-chain-enhancer of activated B cells* (NF-κB) ed il rilascio di IL-6 e IL-1B che, con meccanismo di feedback attivo, amplificano gli effetti necrotici ed infiammatori cellulari. Relativamente a tale meccanismo patogenetico, è degna di menzione la ricerca scientifica volta ad appurare l'efficacia della somministrazione di probiotici, in particolare quelli ricchi di *Lactobacillus.* Mediante una *down-regulation* dei sopraccitati meccanismi infiammatori, tali probiotici potenzialmente migliorano il decorso clinico delle mucositi orali (Figura 7) [124]. Nelle mucositi orali (o-PCM inclusa), quindi, la caratterizzazione del *Cross-talk* ospite-microbioma orale rappresenta un argomento di ricerca concreto e pertinente, la cui migliore e futura comprensione rappresenta uno degli strumenti utili al fine di migliorare la qualità della vita dei pazienti affetti.

Figura 7: Meccanismo patogenetico alla base del cross-talk ospite-microbioma orale e interazione di probiotici nella down regulation do tale meccanismo [124].

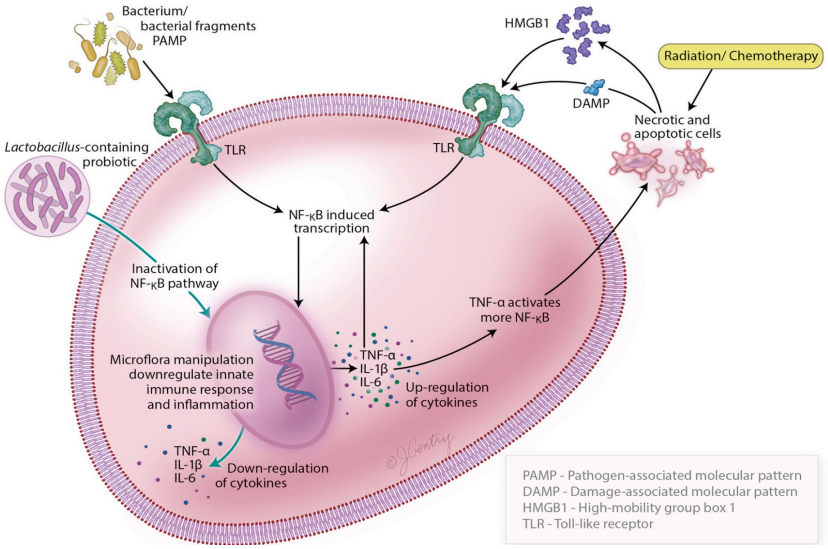

***PAMP**: Profili molecolari associati ai patogeni. **DAMP**: Profili molecolari associati al danno. **HMGB1**: Gruppo di alta mobilità 1. **TRL**:Toll-like receptor*

Come per tutte le patologie rare, la o-PCM resta ancora "orfana" di studi metodologicamente corretti, di tipo multicentrico al fine di migliorare la numerosità campionaria, e di tipo longitudinale, per meglio caratterizzare la storia clinica della patologia/terapia. Solo attraverso indirizzi di ricerca in questa direzione, sarà possibile caratterizzare al meglio la patologia, creare dei percorsi clinico-terapeutici assolutamente indispensabili per la cura e il management dei pazienti affetti, e migliorarne la qualità di vita gravata purtroppo da elevata morbidità.

APPENDICE 1

Appendice 1: Dati relativi ad 94 pubblicazioni scientifiche con 191 pazienti affetti da o-PCM.

Studio/Anno di pubblicazione	**Età/Sesso**	**Tempo intercorso dalla comparsa di sintomi alla diagnosi (mesi)**	**Sintomi**	**Localizzazione**	**Descrizione lesione**	**Comorbidità**	**Istopatologia**	**Immunoistochimica**
Shanahan et al./2019	62/M	2	•Xerostomia •Disfagia •Dolore •Raucedine •Tumefazione	•Palato •Fornice	•Eritema, Edema, Ulcerazione	•Rinite allergica	•Denso infiltrato plasmacellulare	•Normale rapporto kappa:lambda
Dhir et al./ 2019	28/M	3	•Dolore	•Gengiva	•Ipertrofia, Eritema, Edema •Riassorbimento osseo	NA	•Spongiosi •Iperplasia pseudoepitelio matosa psoriasiforme	NA

							•Esocitosi leucociti •Microascessi di neutrofili	
Santos et al./ 2019	56/F	72	•Dolore	•Labbro	•Ulcerazione, Impetiginizzazione secondaria	•Ipertensione •Diabete	•Paracheratosi cornea •Infiltrato plasmacellulare in lamina propria fino a ghiandole salivari minori •Presenza di linfociti eosinofili •Corpi di Russel	NA
Kuriyama et al./2018	65/M	NA	•Dolore •Disfagia	•Labbro	•Ulcerazione	•Disabilità intellettiva •Epilessia •Ipertrofia benigna	•Iperplasia epiteliale •Infiltrato plasmacellulare in lamina	NA

						prostatica	propria •CD3+ CD20+	
Takeoka et al./ 2018	58/M	NA	•Dolore	•Labbro	•Eritema	NA	•IgG4+/IgG+ plasma cellule/ HPF in reperto (%) = 75/94 (80)	NA
Liu et al. /2017	18/F	NA	•Tumefazione •Sanguinamento	•Labbro	•Tumefazione, Sanguinamento, Impetiginizzazione secondaria	NA	•Erosione focale •Atrofia epiteliale •Infiltrato plasmacellulare •Linfociti •Neutrofili •IgG+	•Normale rapporto kappa:lambda
Arun et al./2017	13/M	NA	•Dolore •Sanguinamento •Tumefazione	•Labbro •Gengiva	•Tumefazione labiale •Tumefazione, Eritema, Pseudotasche	NA	•Denso infiltrato plasmacellulare	•Rapporto K:λ = K > λ

					gengivale			
Panpradit et al./ 2017	35/F	3	•Dolore •Sanguinamento	•Gengiva	•Eritema, Edema, Erosione	NA	•Iperplasia epiteliale •Iperplasia papillare connettivale •Infiltrato plasmacellulare in lamina propria •Dilatazione capillare •DIF: IgG- , IgM +, IgA+, C3+.	NA
Lee YL et al./2017	64.7*/9xM, 4xF	NA	x13= •Dolore x16=•Sanguinamento x1=•Asintomatico	•Labbro	•x8 Pigmentazione, x10 Erosione, x2 Ulcerazione, x7 Tumefazione	NA	•Infiltrato plasmacellulare denso e a banda in x 8pz •Infiltrato plasmacellulare diffuso	•Rapporto K:λ = K >>>> λ 9pz •Rapporto K:λ = K >>> λ 6pz •Rapporto K:λ = K >> λ 5pz •Rapporto K:λ

							pandermico x 5pz •Eosinofili •Neutrofili •Acantosi •Edema papillare •Paracheratosi	= K >>> λ 1pz •Rapporto λ:K = λ >> K 4pz •Rapporto λ:K = λ > K 8pz
Keshavamurthy et al./2016	38/F	3	•Dolore •Sanguinamento •Tumefazione	•Labbro •Gengiva	•Impetiginizzazione secondaria labiale •Sanguinamento, Edema, Erosione gengivale	NA	•Denso infiltrato plasmacellulare •Linfociti	•Normale rapporto kappa:lambda
Trehan et al./ 2016	39/M	NA	•Dolore •Disfagia	•Labbro •Mucosa geniena •Gengiva	•Eritema, Erosione/Ulcerazione labiale •Eritema, Erosione/Ulcerazione diffusa •Eritema, Erosione/Ulcerazi	•Anemia cronica	•Denso infiltrato plasmacellulare	NA

					one gengivale			
Prasanna et al./ 2016	19/F	NA	•Dolore •Tumefazione •Sanguinamento	•Gengiva •Labbro	•Ipertrofia, Edema, Eritema gengivale	NA	•Iperplasia epiteliale pseudo-epiteliomatosa •Paracheratosi •Spongiosi psoriasiforme •Leucociti •Microascessi di neutrofili •Denso infiltrato plasmacellulare •Corpi di Russel •Dilatazione vasale	NA
	15/M	NA	•Dolore •Tumefazione •Disfonia	•Gengiva •Labbro	•Ipertrofia gengivale •Tumefazione labiale	•Allergia frutti di mare	•Iperplasia epiteliale pseudo-epiteliomatosa	NA

							•Paracheratosi •Spongiosi psoriasiforme •Presenza di leucociti •Microascessi di neutrofili •Denso infiltrato plasmacellulare •Corpi di Russel •Dilatazione vasale	
Saluja et al./ 2016	25/M	6	•Dolore •Disfagia	•Gengiva	•Ipertrofia, Eritema, Pseudotasche •Riassorbimento osseo	•Gammopatia policlonale sierica (kappa/lambda 2:1) •Parodontite aggressiva	•Stroma edematoso •Infiltrato plasmacellulare •Linfociti	NA
Yamaguchi et	58/M	24	•Dolore	•Labbro	•Impetiginizzazio	NA	•Denso	NA

al./ 2016					ne secondaria		infiltrato plasmacellulare in lamina propria superiore	
Sheila et al. /2016	68/F	NA	•Asintomatico	•Gengiva •Palato	•Ulcerazione gengivale	•Rash cutaneo •Lichen Planus cutaneo	•Denso infiltrato plasmacellulare policlonale	NA
	61/F	NA	•Dolore	•Mucosa geniena •Gengiva	•Edema, Eritema, Ulcerazione gengivale	•Celiachia •Adenoma paratiroideo	•Acantolisi focale •Ascessi intraepiteliali •Denso infiltrato plasmacellulare policlonale sub epiteliale e perivascolare.	NA
	69/M	NA	•Dolore	•Gengiva •Lingua •Palato	•Ulcerazione gengivale •Ulcerazione,	•Cancro alla prostata pregresso	•Denso infiltrato plasmacellulare	NA

				•Oro-faringe	Atrofia dorso linguale •Iperplasia papillare palatale	•Ipotiroidismo •Diabete mellito •Infarto del miocardio pregresso	policlonale pan-connettivale	
Mukherjee et al./ 2015	26/M	8	•Dolore •Sanguinamento	•Gengiva	•Ipertrofia, Eritema	NA	•Iperplasia connettivale papillare •CD44+ CD117- Ki-67-	•Rapporto K:λ = 10 : 1
Fujimura et al./ 2015	55/F	18	•Tumefazione •Dolore	•Labbro	•Tumefazione	NA	•Infiltrato plasmacellulare •Linfociti in derma medio fino al muscolo orbicolare	NA
Błażewicz et al./ 2015	74/F	5	•Dolore •Disfagia •Discomfort in massima apertura	•Gengiva •Palato •Mucosa geniena	•Ipertrofia gengivale •Tumefazione labiale •Edema, Eritema, Erosione palatale	•Ipertensione arteriosa •Diabete tipo 2 •Coronaropatia	•Infiltrato plasmacellulare	NA

					•Eritema, Edema, Erosione diffusa			
Ranganathan et al./2015	20/M	1	•Dolore	•Gengiva	•Eritema, Sanguinamento	NA	•Epitelio assottigliato •Infiltrato plasmacellulare connettivale	NA
Cottom et al. /2015	54/F	NA		•Palato	•Eritema	NA	•Acantosi •Paracheratosi irregolare •Infiltrato linfoplasmocitico cronico denso in lamina propria.	NA
	51/M	NA	•Dolore	•Mucosa geniena •Lingua	•Eritema diffuso •Ulcerazione/Erosione linguale	NA	•Acantosi •Paracheratosi lieve-moderata •Infiltrato linfoplasmatico moderatamente denso in lamina	NA

							propria	
	50/M	NA	•Dolore	•Gengiva	•Ipertrofia, Edema, Eritema	NA	•Iperplasia polipoide •Spongiosi marcata •Infiltrato di plasmacellule in lamina propria •Linfociti	NA
	67/M	NA	•Dolore •Sanguinamento	•Gengiva	•Ulcerazione	NA	•Acantosi lieve •Denso infiltrato di plasmacellule in lamina propria	NA
	83/F	NA	•Dolore	•Gengiva	•Ulcerazione	NA	•Denso infiltrato di plasmacellule in lamina propria	NA

							•Fibrosi lieve	
	65/M	NA	•Dolore	•Gengiva •Palato	•Ipertrofia, Edema, Eritema gengivale •Eritema palatale	NA	•Acantosi •Spongiosi •Denso infiltrato plasmacellulare a banda in lamina propria con infiltrazione epiteliale	NA
	72/M	NA	•Dolore	•Gengiva	•Eritema	NA	•Acantosi marcata ed irregolare •Marcato infiltrato plasmacellulare in lamina propria •Fibrosi lieve	NA
Braga et al.	40/F	NA		•Labbro	•Lesione	NA	•Epitelio psoriasiforme	NA

/2015					verruciforme		•Denso infiltrato plasmacellulare pandermico •Inspessimento ed allungamento rete-ridges •Esocitosi dei linfociti •Eosinofili	
Khatri et al./2014	52/M	NA	•Dolore •Sanguinamento	•Labbro	•Sanguinamento, Eritema, Erosione	NA	•Denso infiltrato plasmacellulare •Linfociti •Neutrofili •Macrofagi	NA
Al-ak'hali et al./ 2014	32/M	72	•Dolore •Raucedine •Disfagia •Sanguinamento	•Gengiva •Palato •Lingua •Labbro	•Ipertrofia, Sanguinamento, Eritema, Pseudotasche gengivale	NA	•Paracheratosi •Infiltrato plasmacellulare in lamina propria	NA

							•Linfociti x 8pz	
	20/M	72	•Dolore	•Gengiva •Palato	•Eritema gengivale •Lesione verruciforme con aspetto cobblestoning palatale	NA	NA	NA
	24/M	24	•Dolore	•Gengiva •Labbro	•Eritema, Erosione gengivale •Coinvolgimento linfonodale	NA	NA	NA
	33/M	60	•Dolore •Tumefazione	•Gengiva	•Edema, Eritema	NA	NA	NA
	24/M	84	•Dolore	•Gengiva •Labbro	•Edema, Eritema gengivale •Eritema labiale	NA	NA	NA
	23/M	24	•Dolore •Tumefazion	•Gengiva	•Edema, Eritema gengivale	NA	NA	NA

			e	•Labbro	•Erosione labiale			
	29/M	24	•Dolore •Tumefazione	•Gengiva •Labbro	•Edema, Eritema gengivale •Eritema Labiale	NA	NA	NA
	22/M	2	•Dolore •Raucedine •Disfagia	•Gengiva •Palato •Lingua •Labbro	•Edema, Eritema gengivale	NA	NA	NA
Filho et al./ 2014	58/M	24	•Asintomatica	•Labbro	•Erosione/Ulcerazione	NA	•Infiltrato plasmacellulare dermico •Linfociti •Neutrofili •Corpi di russel	NA
Kumar et al./2014	42/M	12	•Dolore •Estetica danneggiata •Sanguinamento •Tumefazione	•Gengiva	•Edema, Sanguinamento, Neoformazione sessile •Riassorbimento osseo	NA	•Epitelio para cheratinizzato •Iperplasia epiteliale •Denso infiltrato plasmacellulare	•Rapporto kappa:lambda= 2:1

							•Corpi di russel	
Gupta et al./2014	72/M	108	•Disfagia •Sanguinamento •Dolore	•Gengiva •Palato •Oro-faringe	•Lesione eritematosa verruciforme aspetto cobblestoning gengivale •Lesione eritematosa verruciforme aspetto cobblestoning palatale	•Iperplasia prostatica benigna	NA	NA
Ito et al./ 2014	78/M	48	•Dolore	•Labbro	•Eritema/Erosione	NA	NA	NA
	74/F	12	•Dolore	•Labbro	•Ulcerazione	NA	NA	NA
Madhavarajan et al. / 2014	63/M	NA	•Dolore •Linfoadenopatia cervicale bilaterale.	•Mucosa geniena •Labbro	•Ulcerazione diffusa •Ulcerazione, Impetiginizzazione secondaria	NA	•Iperplasia epiteliale •Infiltrato plasmacellulare •Neutrofili	•Normale rapporto kappa:lambda

					labiale		•Istiociti	
Joshi et al./ 2013	27/M	9	•Sanguinamento •Dolore	•Gengiva	•Eritema, Sanguinamento	NA	•Iperplasia epiteliale •Infiltrato plasmacellulare denso e diffuso	NA
Yoshimura et al./ 2013	62/M	7	•Dolore	•Labbro	•Erosione/Ulcerazione	NA	•Denso infiltrato plasmacellulare •Linfociti •Dilatazione vasale in lamina propria superiore	NA
Makkar et al./ 2013	17/F	24	•Dolore	•Gengiva	•Ipertrofia, Eritema	NA	•Iperplasia epiteliale •Infiltrato plasmacellulare	NA
Kandwal et a./2013.	16/M	3	•Dolore •Sanguinamento	•Labbro •Gengiva	•Tumefazione labiale •Ipertrofia,	NA	•Infiltrato plasmacellulare connettivale	NA

			•Tumefazione		Eritema gengivale		•Linfociti	
Parashis et al./ 2013	32/M	6	•Dolore •Sanguinamento	•Gengiva	•Ipertrofia, Edema, Eritema gengivale •Riassorbimento osseo	•Parodontite generalizzata aggressiva	•Iperplasia papillare connettivale •Spongiosi •Esocitosi di neutrofili •Infiltrato plasmacellulare in lamina propria	•Normale rapporto kappa:lambda
Swati et al./ 2013	21/F	2	•Dolore •Sanguinamento	•Gengiva	•Eritema, Sanguinamento	NA	•Iperplasia epiteliale •Paracheratosi •Iperplasia papillare connettivale •Infiltrato plasmacellulare in connettivo	NA

	28/M	NA	•Dolore •Sanguinamento	•Gengiva	•Edema, Eritema	NA	NA	NA
	30/F	NA	•Sanguinamento	•Gengiva	•Edema, Eritema •Riassorbimento osseo	NA	NA	NA
Lamdari et al./2012	29/F	12	•Sanguinamento •Dolore	•Gengiva	•Eritema	NA	•Edema epiteliale •Epitelio pseudo iperplastico •Linfociti	NA
Bali et al./ 2012	48/F	6	•Dolore •Sanguinamento	•Gengiva	•Eritema, Sanguinamento	NA	•Assottigliamento epiteliale •Infiltrato plasmacellulare	NA
Janam et al./ 2012	15/F	60	•Dolore •Tumefazione	•Gengiva •Labbro	•Lesione verruciforme labiale •Ipertrofia gengivale	NA	•Iperplasia epiteliale •Paracheratosi •Infiltrato plasmacellulare	NA

							•Dilatazione vasale	
Wood et al./ 2012	70/F	NA	•Dolore •Sanguinamento	•Gengiva	•Ipertrofia, Eritema, Sanguinamento	•Fibroma odontogenico periferico •Diabete	•Spongiosi •Esocitosi •Edema epiteliale •Foci di calcificazione •Infiltrato plasmacellulare	NA
Agarwal et al./ 2011	28/F	18	•Dolore •Sanguinamento	•Gengiva	•Ipertrofia, Edema, Eritema, Sanguinamento	•Allergia chiodi di garofano	•Iperplasia epiteliale •Infiltrato plasmacellulare	NA
Shruthi et al./ 2011	57/F	2	•Asintomatico	•Lingua	•Neoformazione sessile dorso linguale •Riassorbimento osseo	NA	•Epitelio para cheratinizzato iperplastico •Corpi di russel	NA
Anil et al./ 2011	27/F	NA	•Dolore	•Gengiva	•Eritema	NA	•Infiltrato plasmacellulare	NA

							separato da setti di collagene	
	26/M	NA	•Dolore	•Gengiva	•Eritema	NA	NA	NA
Hanami et al./ 2011	66/M	3	•Dolore	•Labbro	•Eritema, Erosione	NA	•Denso infiltrato plasmacellulare in derma •IgG+	•Normale rapporto kappa:lambda
	71/M	7	•Dolore	•Labbro	•Eritema, Erosione, Impetiginizzazione secondaria	NA	•Denso infiltrato plasmacellulare in derma •IgG+	•Normale rapporto kappa:lambda
Arduino et al./ 2011	11*/6xM, 5xF	NA	x11= •Dolore •Sanguinamento	•Gengiva	NA	NA	•Infiltrato plasmacellulare in connettivo	NA
Patil et al./ 2010	29/M	0.5	•Dolore	•Gengiva	•Eritema, Pseudotasca •Riassorbimento	NA	•Iperplasia epiteliale •Esocitosi	NA

					osseo		neutrofili •Infiltrato plasmacellulare •Neutrofili •Linfociti •Eosinofili	
Saruya et al./ 2009	49/M	12	•Dolore	•Labbro	•Erosione, Impetiginizzazione secondaria	NA	•Denso infiltrato plasmacellulare in lamina propria superiore e media •Linfociti •Dilatazione vasale	NA
Woong et al./ 2009	66/F	48	•Dolore •Sanguinamento	•Labbro	•Erosione, Sanguinamento, Impetiginizzazione secondaria	NA	•Denso infiltrato plasmacellulare in derma superiore	NA

	68/M	NA	•Dolore •Sanguinamento	•Labbro	•Ulcerazione, Sanguinamento, Impetiginizzazione secondaria labiale	NA	NA	NA
	65/F	60	•Dolore •Sanguinamento	•Labbro	•Ulcerazione, Impetiginizzazione secondaria	NA	NA	NA
Lynn W. Solomon et al. /2008	60/F	NA	•Dolore •Disfagia •Discomfort in massima apertura	•Gengiva •Lingua •Palato	•Fissurazione linguale •Eritema gengivale	•Fibromialgia •Diabete tipo 2 •Ipertensione •Sindrome di Sjögren •Osteopenia	•Infiltrato a banda sub epiteliale plasmacellulare monomorfico •IgG+	•Rapporto K:λ = K > λ
Rawal et al./ 2008	40/M	NA	•Dolore •Sanguinamento	•Gengiva	•Edema, Eritema •Riassorbimento osseo	NA	•Atrofia epiteliale •Edema intracellulare •Esocitosi di globuli rossi •Esocitosi leucociti	NA

							•Infiltrato plasmacellulare	
Najarian et al./2008	56/M	NA	•Sanguinamento	•Labbro	•Erosione, Sanguinamento, impetiginizzazione secondaria	•Aids •EpatiteC	•Cheratinociti a forma di losanga •Edema intracellulare •Infiltrato plasmacellulare denso •Dilatazione vasale con foci di extravaso vascolare	•Rapporto K:λ = K > λ
Senol et al./2008	46/M	NA	•Dolore	•Mucosa geniena •Gengiva •Fornice	•Eritema, Ulcerazione	NA	NA	NA
Farrier et al./ 2008	53/F	NA	•Tumefazione	•Labbro	•Impetiginizzazione secondaria	NA	•Infiltrato plasmacellulare a foglietti in corium	•Rapporto K:λ =2:1.

							superficiale •Blastociti	
Tong et al./2007	59/M	NA	•Raucedine •Xerostomia •Disfagia	•Fornice •Oro-faringe	•Edema	NA	•Denso infiltrato plasmacellulare pan-epiteliale	•Normale rapporto kappa:lambda
Tseng et al./2007	55/F	7	•Tumefazione •Dolore •Sanguinamento	•Labbro	•Tumefazione, Eritema, Sanguinamento, Impetiginizzazione secondaria	NA	•Denso infiltrato plasmacellulare a banda in derma medio e superiore •Eosinofili •Istiociti	•Normale rapporto kappa:lambda
Heinemann et al./ 2006	61/F	NA	•Dolore	•Lingua •Labbro	•Eritema, Erosione/Ulcerazione labiale •Eritema, Erosione/Ulcerazione gengivale	•Ipertonia	•Iperplasia epiteliale pseudoepitelio matosa •Infiltrato plasmacellulare in derma	NA

							superiore	
Yang et al./2005	56/M	5	•Dolore	•Labbro	•Eritema, Erosione, Impetiginizzazione secondaria	•Cirrosi epatica	•Paracheratosi cornea •Edema intercellulare •Atrofia dell'epidermide •Denso infiltrato plasmacellulare •Dilatazione vascolare •Neutrofili •Linfociti	NA
	69/F	12	•Dolore	•Labbro	•Eritema, Erosione, Impetiginizzazione secondaria	NA	•Paracheratosi cornea •Denso infiltrato plasmacellulare in derma superiore	NA

	63/F	4	•Dolore	•Labbro	•Eritema, Erosione	NA	•Denso infiltrato plasmacellulare in derma superiore	NA
Bharti et al./ 2003	42/F	NA	•Dolore •Disfagia	•Mucosa geniena •Palato	•Lesione verruciforme eritematosa aspetto cobblestoning	NA	•Acantosi •Infiltrato plasmacellulare a foglietto •PMN •Linfociti •Russel	•Normale rapporto kappa:lambda
Curto et al./2002	13/F	48	•Asintomatico	•Gengiva	•Eritema	•Basse IgA sieriche (<5mg/dl) e secretorie.	•Iperplasia epiteliale •Acantosi •Papillomatosi •Atrofia •Cheratinociti a losanga •Infiltrato plasmacellulare	•Normale rapporto kappa:lambda

Market et al./2002	30/M	NA	•Dolore	•Gengiva •Mucosa geniena	•Edema, Eritema gengivale •Edema, Eritema, Ulcerazione diffusa •Riassorbimento osseo	NA	•Iperplasia psoriasiforme •Esocitosi •Spongiosi •Vasodilatazione •Infiltrato plasmacellulare •Neutrofili •Microascessi	NA
Kaur et al. /2001	47/M	NA	•Tumefazione	•Labbro	•Eritema	NA	•Acantosi irregolare •Infiltrato plasmacellulare esteso fino al sub-epitelio	NA
Fogarty et al. /2001	27/F	NA	•Dolore •Stridore •Raucedine	•Gengiva •Oro-faringe	NA	NA	•Iperplasia pseudo epiteliomatosa •Denso infiltrato plasmacellulare	•Normale rapporto kappa:lambda

							•IgG+	
Rocha et al./2001	60/F	144	•Sanguinamento •Dolore	•Labbro	•Eritema, Impetiginizzazione secondaria	NA	•Iperplasia papillare •Infiltrato plasmacellulare nel derma	NA
Smith et al. /1998	59/M	NA	•Raucedine •Dolore	•Palato •Oro-faringe	•Tumefazione palatale •Eritema gengivale	•Celiachia •Dermatite erpetica	•Iperplasia epiteliale •Denso infiltrato plasmacellulare nella lamina propria •IgG+	NA
Lee MS et al./1996	84/F	NA	•Xerostomia •Dolore	•Palato •Palato •Lingua •Mucosa geniena	•Lesione verruciforme palatale •Lesione verruciforme linguale	•Carcinoma del colon pregresso •Tireotossicosi •Fibrillazione atriale •Coronopatia •Evento ischemico	•Epitelio papillomatoso iperplastico •Denso infiltrato plasmacellulare •Linfociti •Eosinofili	•Normale rapporto kappa:lambda •Presenza minoritaria catene pesanti

						pregresso	•Neutrofili	
Mahler et al./1996	53/F	180	•Dolore	•Gengiva	•Eritema	NA	•Infiltrato lichenoide plasmacellulare in lamina propria superiore •IgG+ (90%) •IgA+ IgM+ < 5%	•Normale rapporto kappa:lambda
Van del Kerkhof et al./1995	80/F	24	•Dolore •Prurito	•Labbro	•Eritema, Lichenificazione, Fissurazione	•Cardiopatia ischemica	•Infiltrato plasmacellulare in derma •Acantosi •Spongiosi •PMN	NA
Tamaki et al./1994	56/M	48	•Dolore	•Labbro	•Eritema, Erosione	NA	•Paracheratosi •Edema intercellulare •Infiltrato plasmacellulare in derma	NA

							superiore	
	71/M	72	•Dolore	•Labbro	•Eritema, Erosione	NA	•Acantosi •Edema intercellulare •Infiltrato plasmacellulare in derma superiore	NA
Reed et al./ 1993	37/F	6	•Dolore	•Gengiva	•Ipertrofia, Edema, Eritema	NA	•Infiltrato plasmacellulare	NA
Sollecito et al./1992	61/F	48	•Dolore •Tumefazione	•Gengiva •Labbro	•Edema, Eritema	NA	•Infiltrato plasmacellulare a banda fino epitelio •DIF: IgA-, IgG-, C3- e IgM-	NA
	62/F	120	•Dolore	•Gengiva	•Edema, Eritema	•Tiroidite di Hashimoto •Ipertensione	NA	NA

Serio et al./ 1991	37/F	NA	•Sanguinamento	•Gengiva	•Eritema	NA	•Infiltrato plasmacellulare con setti di collagene	NA
Grattan et al./1991	68/M	180	•Dolore	•Palato •Labbro •Oro-faringe	•Iperplasia papillomatosa palatale •Tumefazione, Fissurazione labiale	NA	•Iperplasia epiteliale •Microascessi neutrofili •Dendo infiltrato plasmacellulare in lamina propria •IgG+	NA
	84/M	NA	•Tumefazione •Dolore	•Palato •Lingua	•Eritema, Iperplasia nodulare palatale •Fissurazione linguale	NA	•Iperplasia delle rete ridges •Atrofia dello strato spinoso •Infiltrato plasmacellulare in proiezioni	NA

							papillari •Paracheratosi •Microascessi neutrofili •IgG	
Timms et al./1991	70/F	NA	•Tosse secca •Raucedine •Stridore	•Gengiva •Laringe	•Eritema	•Artrite reumatoide sieronegativa	NA	NA
	32/F	NA	•Xerostomia •Raucedine •Dolore	•Gengiva •Laringe	NA	NA	NA	•Normale rapporto kappa:lambda •Presenza minoritaria catene pesanti
	57/M	NA	•Xerostomia •Dolore	•Gengiva •Laringe	NA	•Artrite reumatoide sieronegativa	NA	NA
Aiba et al. / 1989	60*/4xM, 3xF	NA		•Labbro	NA	NA	•Infiltrato plasmacellulare denso in derma •Cellule	•Rapporto K:λ = K > λ •Rapporto γ:q= γ> q

							linfoistiocitiche pari a 30% dell'infiltrato	
Jones et al. /1988	52/F	NA	•Dolore	•Labbro	NA	NA	•Infiltrato plasmacellulare in derma superiore •Paracheratosi •Acantosi •Edema intracellulare •Allungamento delle rete-ridges	NA
Timms et al./1988	70/F	NA	•Lesione asintomatica •Tosse secca •Raucedine •Stridore	•Gengiva •Oro-faringe	•Eritema	•Artrite reumatoide	•Infiltrato plasmacellulare in lamina propria •Iperplasia epiteliale •Linfociti •Macrofagi	•Rapporto kappa:lambda= 2:1

							• IgG+ IgA+ IgM+	
White et al. /1986	47/F	NA	•Dolore •Faringodinia •Globus faringeo	•Mucosa geniena •Oro-faringe •Labbro	•Fissurazione labiale •Eritema diffuso	•Psoriasi	•Acantosi •Assottigliamento sovra papillare epidermico •Edema intracellulare e intercellulare •Lieve discheratosi •Denso infiltrato plasmacellulare nel derma superiore	•Normale rapporto kappa:lambda •Presenza minoritaria catene pesanti
Lubow et al./1983	36/M	NA	•Dolore •Sanguinamento	•Gengiva	•Sanguinamento, Ulcerazione	•Psoriasi pregressa	•Iperplasia epiteliale psoriasiforme •Assottigliamento sovra	NA

							papillare •Infiltrato plasmacellulare	
Palmer et al./1981	29/F	NA	•Asintomatico	•Gengiva	•Eritema	•Asma	•Iperplasia epiteliale psoriasiforme •Denso infiltrato plasmacellulare nel corium •Neutrofili	NA
	52/M	5	•Asintomatico	•Gengiva	•Eritema	•Psoriasi •Morbo di Paget dell'osso	•Iperplasia epiteliale •Allungamento rete-ridges •Assottigliamento sovra papillare •Apparenza psoriasiforme •Spongiosi •Linfociti	NA

							•Neutrofili •Infiltrato plasmacellulare	
Paul et al./1978	38*5xF, 1xM	NA	x6= •Dolore	•Gengiva •Lingua •Labbro	•x6 Eritema gengivale •x6 Glossite •x6 Cheilite	•Allergie pregresse	•Ipertrofia epiteliale •Esocitosi •Corpi ialini •Eosinofili •Infiltrato plasmacellulare in connettivo	NA
Silverman et al./1977	42,5*/12xF, 4xM	NA	•x9=Sanguinamento •x16=Dolore	•Pavimento orale •Gengiva •Lingua •Labbro	•x16 Eritema gengivale •x16 Glossite •x16 Cheilite	NA	•Infiltrato plasmacellulare in connettivo	NA
Baughman et al./ 1974	67/F	NA	•Dolore	•Labbro	•Eritema	•Artrite degenerativa •Ipertensione	•Acantosi •Rete ridges strette ed allungate •Spongiosi •Linfociti	NA

							•Denso infiltrato plasmacellulare •Infiltrato perivascolare	
Epstein et al./ 1972	28*/7xF	NA	x7= •Dolore	•Gengiva	•Eritema	NA	•Ipertrofia epiteliale •Denso infiltrato plasmacellulare •Foci di materiale cristallino traslucido isotropico di natura sconosciuta	NA
Kerr et al./1971	59/F	12	•Dolore	•Gengiva •Labbro	•Cheilite, Ulcerazione labiale •Edema gengivale	•Carcinoma dell'endometrio	•Iperplasia papillare •Dilatazione capillare •Infiltrato	NA

							plasmacellulare in sottomucosa e lamina propria •Mastociti	
	27/F	12	•Dolore •Disfagia	•Gengiva •Palato •Labbro	•Cheilite, Impetiginizzazione secondaria labiale •Edema, Eritema gengivale	•Storia clinica di aborti spontanei	NA	NA
	11/F	3	•Dolore	•Gengiva •Labbro •Oro-faringe	•Cheilite, Fissurazioni, Impetiginizzazione secondaria labiale •Edema, Iperplasia gengivale	•Infezioni respiratorie ricorrenti •Asma	NA	NA
	28/F	NA	•Dolore	•Gengiva •Labbro	•Edema, Cheilite, Ulcerazione, Fissurazione	•Edema angioneurotico da assunzione di	NA	NA

					labiale •Edema gengivale	crostacei		
	27/M	3	•Dolore •Sanguinamento	•Gengiva •Labbro •Fornice	•Edema, Ulcerazione, Cheilite, Impetiginizzazione secondaria labiale •Edema, Eritema gengivale	NA	NA	NA
	18/F	NA	•Dolore	•Gengiva •Labbro	•Eritema, Cheilite, Fissurazione labiale •Eritema gengivale •Atrofia dorso linguale	•Allergie pregresse	NA	NA
	24/F	24	•Dolore •Disfagia	•Gengiva •Palato •Labbro •Lingua	•Cheilite, Fissurazione labiale •Tumefazione, Fissurazione	NA	NA	NA

					linguale •Iperplasia gengivale •Eritema palatale			
	21/M	12	•Dolore •Sanguinamento	•Gengiva •Palato •Oro-faringe	•Cheilite, Fissurazione labiale •Eritema gengivale •Fissurazione linguale	NA	NA	NA
Owings et al./ 1969	26/F	NA	•Dolore •Sanguinamento	•Gengiva •Lingua	•Edema, Eritema, Sanguinamento gengivale •Cheilite •Fissurazione linguale	NA	•Iperplasia epiteliale •Infiltrato plasmacellulare •Infiltrato perivascolare	NA
	47/F	NA	•Dolore	•Gengiva •Lingua •Labbro	•Eritema linguale •Eritema gengivale •Cheilite	•Artrite •Ipotiroidismo	•Denso infiltrato plasmacellulare in tessuto connettivo	NA

							•Edema intercellulare	
	44/F	NA	•Dolore •Disfagia	•Gengiva •Lingua •Labbro	•Edema, Eritema gengivale •Fissurazione, Atrofia dorso linguale •Cheilite	•Cisti ovarica	•Iperplasia epiteliale •Paracheratosi •Allungamento rete-ridges •Infiltrato plasmacellulare	NA
	80/F	NA	•Dolore	•Gengiva •Mucosa geniena •Labbro •Palato	NA	NA	•Esocitosi neutrofili •Denso infiltrato plasmacellulare	NA
Poswillo et al./1968	37/F	NA	•Dolore	•Gengiva	•Edema	NA	•Acantosi •Infiltrato plasmacellulare denso con setti di collagene	NA
	39/F	NA	•Dolore	•Gengiva	•Edema, Eritema	NA	•Acantosi •Infiltrato	NA

							plasmacellulare denso con setti di collagene	
	21/F	NA	•Dolore	•Gengiva •Fornice	•Edema, Eritema, Ipertrofia gengivale •Eritema Fornice	NA	•Acantosi •Infiltrato plasmacellulare denso con setti di collagene	NA
Lightstone et al. /1959	45/M	NA	•Xerostomia •Astenia •Sanguinamento	•Labbro •Oro-faringe	•Erosione/Ulcerazione, Sanguinamento	•Mieloma multiplo	•Edema intercellulare •Infiltrato plasmacellulare •Elementi picnotici •Linfociti •PMN	NA
Micucci et al./2021	57/M	4	•Sanguinamento •Dolore	•Palato	•Eritema/Ulcerazione	•Dermatite •Eczema	•Infiltrato plasmacellulare	NA
Cohen et	80/M	NA	Sanguiname	•Labbro	•Eritema/Ulcerazi	•Sindrome	•Infiltrato	•Normale rapporto

al./2021			nto •Dolore •Bruciore		one •Cheilite	mielodisplastica •Anemia	plasmacellulare •Linfociti	kappa:lambda
Tailor et al./2021	47/M		•Bruciore •Sanguinamento •Disfonia •Disfagia	•Labbro •Mucosa geniena •Palato •Gengiva •Lingua	•Eritema/Ulcerazione • Sanguinamento • Desquamazione • Aspetto cobblestoning • Infiammazione gengivale Fissurazione linguale	Schizofrenia	•Infiltrato plasmacellulare	•Normale rapporto kappa:lambda
	39/M	1 anno	•Irritazione •Faringodinia	•Palato •Gengiva	•Eritema/Ulcerazione	NA	•Edema intercellulare •Infiltrato plasmacellulare	NA
Shanahan et	62/F	2 mesi	•Xerostomia	•Mucosa	•Eritema/Ulcerazi	Rinite allergica	•Infiltrato	•Normale rapporto

al./2020			•Tumefazione •Disfagia •Disfonia	geniena •Palato	one • Edema	Emicrania Reflusso gastroesofageo	plasmacellulare	kappa:lambda
Vishnu et al./2020	13/F	2 mesi	•Tumefazione •Sanguinamento	•Gengiva	•Eritema • Pseudotasche • Ipertrofia gengivale	NA	•Iperplasia epiteliale •Infiltrato plasmacellulare •Dilatazione vascolare •Linfociti •Fibrosi •Proliferazione vascolare	NA
Ketkar et al./2021	24/F	4 mesi	•Tumefazione •Sanguiname	•Gengiva	• Infiammazione gengivale	lesioni cutanee asintomatiche	•Denso infiltrato di plasmacellule	NA

			nto		• Desquamazione •Pseudotasche		•Proliferazione vascolare •Paracheratosi	
Genet et al.,/2021	61/F	2,5 anni	•Tumefazione •Sanguinamento • Dolore	•Gengiva	infiammazione gengivale	IgG kappa multiple myeloma ipotiroidismo Sindrome di Sjogren Depressione	•Denso infiltrato di plasmacellule	•Normale rapporto kappa:lambda
Lu et al., /2020	15/M	6 mesi	•Tumefazione •Sanguinamento	•Gengiva	Edema Neoformazione esofitica peduncolata	NA	•Iperplasia epiteliale •Infiltrato plasmacellulare •Corpi di	•Normale rapporto kappa:lambda

			• Dolore				Russel •Proliferazzione vascolare	

***CD**: Cluster di differenziazione. **HPF**: High power field. **DIF**: Immunofluorescenza diretta. **PMN**: Polimorfonucleati*

APPENDICE 2

Tabella 18: Dati relativi alle varie strategie terapeutiche adoperate nei 182 pazienti delle 82 pubblicazioni scientifiche analizzate.

Riferimento tabellare **[A]**	**Terapia** **[B]**	**Posologia** **[C]**	**Somministrazione** **[D]**	**Efficacia**: *√ SI* ***X*** *NO* *≈ PARZIALE* *∫ EFFICACE ASSOCIATO A..* *[Vedi colonna A]*		*Se precedente=* ***X NO;*** **Terapia sostitutiva efficace** ***[Vedi colonna A]***
2	Betametasone	0.1%	Topico	∫	2-3	NA
3	Betametasone	0.5mg	Risciacqui	∫	2-3	NA
4	Prednisolone	40mg/giorno	Sistemico	***X***	NO	10
5	Azatioprina	NA	NA	***X***	NO	10
6	Dapsone	NA	NA	***X***	NO	10
7	Micofenolato Mofetile	NA	NA	***X***	NO	10
8	Colchicina	NA	NA	***X***	NO	10
9	Metotrexate	NA	NA	***X***	NO	10

10	Adalimumab	40mg/2settimae	Sottocutaneo	√	SI	NA
11	Prednisolone	2.5mg/dd alterni	Sistemico	***X***	NO	NA
12	Micofenolato Mofetile	750mg 2/dd	NA	***X***	NO	NA
13	Infliximab	NA	NA	***X***	NO	NA
14	Golimumab	NA	NA	***X***	NO	NA
15	Adalimumab	NA	NA	***X***	NO	NA
16	Metotrexate	NA	NA	***X***	NO	NA
17	Prednisolone	60mg/dd - 20mg/dd	Sistemico	√	SI	NA
18	Triamcinolone acetonide	1ml (20mg/ml)/2settimane	Intralesione	√	SI	NA
19	Triamcinolone acetonide	1ml (20mg/ml)/2settimane	Intralesione	∫	19-20	NA
20	Clobetasolo propionato	NA	topico	∫	19-20	NA
21	Chirurgia	NA	NA	***X***	NO	22-24
22	Nistatina	0,25%	sospensione	∫	22-24	NA
23	Desossimetasone	NA	topico	∫	22-24	NA

24	Triamcinolone acetonide	10mg/ml	Intralesione	∫	22-24	NA
25	Idrocortisone	1%	Topico	***X***	NO	26
26	Prednisolone	30mg/dd	Orale	√	SI	NA
27	Antifungini	NA	Sistemici	***X***	NO	NA
28	Antifungini	NA	Topici	***X***	NO	NA
29	Corticosteroidi	NA	NA	***X***	NO	NA
30	Clobetasolo propionato	2/dd	Topico	√	SI	NA
31	Nessun trattamento	NA	NA	√	SI	NA
32	Fluocinolone	0.02%	topico	***X***	NO	NA
33	Ciclofosfamide	150mg	NA	***X***	NO	37-39
34	Prednisone	25mg	NA	***X***	NO	37-39
35	Azatioprina	100mg/dd	NA	***X***	NO	37-39
36	Vincristina	NA	NA	***X***	NO	37-39
37	Radioterapia	25Gy/14frazioni	NA	≈	PARZIALE	NA
38	Prednisolone	50mg/dd->7.5mg/dd	NA	≈	PARZIALE	NA

39	Chirurgia	NA	NA	≈	PARZIALE	NA
40	Mupirocina	NA	crema	***X***	NO	45
41	Linezolid	600mg	NA	***X***	NO	45
42	Valacyclovir	1g	topico	***X***	NO	45
43	Idrocortisone butirrato	0.1%	crema	***X***	NO	45
44	Lidocaina	0.4%	crema	***X***	NO	45
45	Crioterapia azoto liquido	30-60s	NA	***X***	NO	NA
46	Steroidi	NA	orali	***X***	NO	50
47	Idrossiclorochina	NA	NA	***X***	NO	50
48	Dapsone	NA	NA	***X***	NO	50
49	Colchicina	NA	NA	***X***	NO	50
50	Metilprednisolone	8mg/dd x 6mesi	NA	√	SI	NA
51	Istruzioni igiene orale	NA	NA	***X***	NO	NA
52	Corticosteroidi	20mg/dd	NA	√	SI	NA
53	Radioterapia	NA	NA	√	SI	NA

54	Fluconazolo	NA	NA	***X***	NO	55
55	Rimozione irritante	NA	NA	√	SI	NA
56	Prednisolone	60mg/dd - 10mg/dd	NA	√	SI	NA
57	Prednisolone	NA	sistemico	∫	57-58	NA
58	Betametasone	NA	topico	∫	57-58	NA
59	Prednisolone	NA	sistemico	≈	PARZIALE	59-60
60	Betametasone	NA	topico	≈	PARZIALE	59-60
61	Betametasone	NA	topico	≈	PARZIALE	NA
64	Prednisolone	40mg	NA	∫	64-65	NA
65	Tacrolimus	0.1%	NA	∫	64-65	NA
67	Ketoconazolo	200mg/ddx10dd	NA	***X***	NO	69
68	Etretinato	25mg/dd >50mg x3mesi	NA	***X***	NO	69
69	Radioterapia	3600rads x16frazioni	NA	√	SI	NA
70	Triamcinolone acetonide	40mg/ml 1ddx1sett/3sett	NA	√	SI	NA

71	Prednisolone	30mg	sistemico	∫	71-73	NA
72	Dapsone	50mg/100mg giorni alterni	NA	∫	71-73	NA
73	Micofenolato Mofetile	NA	NA	∫	71-73	NA
74	Mometasone furoato	0.1% xdd x 12 settimane	NA	***X***	NO	NA
75	Tacrolimus	0.1% xdd x 12 settimane	NA	***X***	NO	NA
76	Rimozione irritante	NA	NA	√	SI	NA
77	Betametasone	1mg x4dd	topico	***X***	NO	80
78	Triamcinolone acetonide	0.1% x4dd	gel	***X***	NO	80
79	Tacrolimus	0.1%	NA	***X***	NO	80
80	Prednisolone	60mg/dd	NA	√	SI	NA
81	Acido fusidico	2%	topico	√	SI	NA
82	Eziologica parodontale NC	NA	NA	∫	82-83	NA
83	Chirurgia	NA	NA	∫	82-83	NA

84	Dapsone	150mg	NA	***X***	NO	84-85
85	Prednisolone	70mg	sistemico	***X***	NO	84-85
86	Ciclosporina	5ml 2/dd	topico	√	SI	NA
87	Eziologica parodontale NC	NA	NA	∫	87-88	NA
88	Rimozione irritante	NA	NA	∫	87-88	NA
89	Eziologica parodontale NC	NA	NA	∫	89-90	NA
90	Rimozione irritante	NA	NA	∫	89-90	NA
91	Eziologica parodontale NC	NA	NA	***X***	NO	NA
92	Triamcinolone acetonide	NA	topico	***X***	NO	NA
93	Chirurgia	NA	NA	***X***	NO	94
94	Clorfenamina maleato	35mg 3xddx10dd	topico	√	SI	NA
95	Clotrimazolo	10mg	NA	***X***	NO	96
96	Clobetasolo propionato	0.05% 4xddxsett	NA	√	SI	NA

97	Fluocinonide	0.05% 3xddx3sett	NA	√	SI	NA
98	Rimozione irritante	NA	NA	√	SI	NA
99	Chirurgia	NA	NA	√	SI	NA
100	idrocortisone	0.5%	NA	***X***	NO	103
101	Triamcinolone acetonide	0.1%	NA	***X***	NO	103
102	Acido fusidico	2%	topi	***X***	NO	103
103	Elettrocoagulazione superficiale	NA	NA	√	SI	NA
104	Prednisolone	NA	sistemico	***X***	NO	105
105	Griseofulvina	500mg/dd	sistemico	√	SI	NA
106	Chirurgia + elettrocoagulazione	NA	NA	≈	RECIDIVA	NA
107	Chirurgia + elettrocoagulazione	NA	NA	≈	RECIDIVA	NA
108	Steroidi	NA	topici	≈	RECIDIVA	NA
109	Miconazolo	NA	NA	***X***	NO	112-113

110	Prednisolone	NA	NA	***X***	NO	112-113
111	Antifungini	NA	topici	***X***	NO	112-113
112	Levamisolone	50mg/sett	NA	∫	112-113	NA
113	Ketoconazolo	200mg/dd	NA	∫	112-113	NA
114	Rimozione irritante	NA	NA	***X***	NO	117
115	Triamcinolone acetonide	NA	NA	***X***	NO	117
116	Amfotericina B	NA	NA	***X***	NO	117
117	Chirurgia	NA	NA	√	SI	NA
118	Estrogeni	NA	Iniezioni	***X***	NO	NA
119	Vitamine	NA	NA	***X***	NO	NA
120	Rimozione irritante	NA	NA	***X***	NO	NA
121	Clobetasolo propionato	0.05%	NA	≈	PARZIALE	NA
122	Triamcinolone acetonide	2x40mg/ml	NA	√	SI	NA
123	Griseofulvina	500mgxddx1mese	sistemico	***X***	NO	128
124	Acyclovir	NA	topico	***X***	NO	128

125	Acyclovir	NA	sistemico	***X***	NO	128
126	Acido fusidico	NA	NA	***X***	NO	128
127	Penicillina	NA	sistemica	***X***	NO	128
128	Clobetasolo propionato	NA	topico	√	SI	NA
129	Fluocinolone acetonide	0.025%	topico	***X***	NO	130
130	Triamcinolone acetonide	2.5mg/ml	intralesione	√	SI	NA
131	Acido fusidico	NA	NA	***X***	NO	133
132	Clobetasolo butirrato	NA	NA	***X***	NO	133
133	Betametasone dipropionato	NA	NA	√	SI	NA
134	Corticosteroidi	NA	topici	***X***	NO	138
135	Eritromicina	NA	topico	***X***	NO	138
136	Aciclovir	NA	topico	***X***	NO	138
137	Tacrolimus	NA	topico	***X***	NO	138
138	Triamcinolone acetonide	0.1ml (2.5mg/ml)	intralesione	√	SI	NA
139	Steroidi	NA	topici	***X***	NO	142

140	Antibiotici	NA	topici	***X***	NO	142
141	Trattamenti idrocolloidi	NA	topico	***X***	NO	142
142	Tacrolimus	0.1%	Topico	√	SI	NA
143	Steroidi	NA	Topico	***X***	NO	144
144	Tacrolimus	0.1%	topico	√	SI	NA
145	Fluticasone propionato	1 dose	intralesione	∫	145-146	NA
146	Triamcinolone acetonide	5mg/ml 3dosi	intralesione	∫	145-146	NA
147	Antivirali	NA	Sistemici	***X***	NO	149
148	Steroidi	NA	topici	***X***	NO	149
149	Triamcinolone acetonide	5mg/ml 4dosi	intralesione	√	SI	NA
150	Triamcinolone acetonide	4mg/ml	intralesione	√	SI	NA
151	Prometazina	4xdd	sistemico	∫	151-153	NA
152	Deflazacort	1% 4xdd	topico	∫	151-154	NA
153	Rimozione irritante	NA	NA	∫	151-155	NA
154	Prometazina	4xdd	sistemico	***X***	NO	159

155	tetraciclina	4xdd	NA	***X***	NO	159
156	Difeniframina	4xdd	NA	***X***	NO	159
157	Triamcinolone acetonide	4xdd	topico	***X***	NO	159
158	Fluocinolone acetonide	NA	NA	***X***	NO	159
159	Rimozione irritante	NA	NA	√	SI	NA
160	Prometazina	4xdd	NA	***X***	NO	162
161	Fluocinolone acetonide	2xdd	topico	***X***	NO	162
162	Rimozione irritante	NA	NA	√	SI	NA
163	Nistatina	NA	NA	***X***	NO	NA
164	Nistatina	NA	NA	***X***	NO	167
165	Triamcinolone acetonide	NA	NA	***X***	NO	167
166	Acido tannico	NA	NA	***X***	NO	167
167	Rimozione irritante	NA	NA	√	SI	NA
168	Penicillina	NA	NA	≈	PARZIALE	168-169
169	Fluocinolone acetonide	NA	NA	≈	PARZIALE	168-169

170	Fluometasone	NA	NA	***X***	NO	172
171	Neomicina	NA	NA	***X***	NO	172
172	Rimozione irritante	NA	NA	√	SI	NA
173	Nistatina	NA	NA	***X***	NO	174
174	Rimozione irritante	NA	NA	√	SI	NA
175	Rimozione irritante	NA	NA	√	SI	NA
176	Rimozione irritante	NA	NA	√	SI	NA
177	Rimozione irritante	NA	NA	√	SI	NA
178	Rimozione irritante	NA	NA	∫	178-179	NA
179	Chirurgia	NA	NA	∫	178-179	NA
180	Rimozione irritante	NA	NA	∫	180-181	NA
181	Eziologica parodontale NC	NA	NA	∫	180-181	NA
182	Eziologica parodontale NC	NA	NA	∫	182-184	NA
183	Rimozione irritante	NA	NA	∫	182-184	NA

184	Chirurgia	NA	NA	∫	182-184	NA
185	Eziologica parodontale NC	NA	NA	***X***	NO	188
186	Rimozione irritante	NA	NA	***X***	NO	188
187	Antistaminici	NA	topici	***X***	NO	188
188	chirurgia	NA	NA	√	SI	NA
189	Prednisolone	40mgxdd	sistemico	≈	PARZIALE	189-191
190	Metilprednisolone	0.5g 3dosi	Iniezioni	≈	PARZIALE	189-191
191	Tacrolimus	0.1%	NA	≈	PARZIALE	189-191
192	Corticosteroidi	NA	NA	***X***	NO	194
193	Antibiotici	NA	topici	***X***	NO	194
194	Acido fusidico	2%	topico	√	SI	NA
195	Antifungini	NA	NA	***X***	NO	199
196	Antibiotici	NA	sistemico	***X***	NO	199
197	Triamcinolone acetonide	NA	intralesione	***X***	NO	199
198	Criochirurgia	NA	NA	***X***	NO	199

199	Pimecrolimus	2xdd290dd	topico	√	SI	NA
200	Guaifenesina	0.033%	topico	***X***	NO	201
201	Tacrolimus	0.15% x30dd	topico	√	SI	NA
202	Steroidi	NA	topici	***X***	NO	203
203	Tacrolimus	0.1%	topico	√	SI	NA
204	Metilprednisolone	0.1%x14dd	NA	***X***	NO	206
205	Pimecrolimus	1%	topico	***X***	NO	206
206	Tacrolimus	0.1%x4sett	NA	√	SI	NA
207	Steroidi	NA	topici	***X***	NO	208
208	Tacrolimus	0.1% x 2dd	topico	√	SI	NA
209	Steroidi	NA	topici	***X***	NO	210
210	Tacrolimus	0.1% x2mesi	topico	√	SI	NA
211	Triamcinolone acetonide	0.1%	topico	√	SI	NA
212	Corticosteroidi	x3mesi	topici	***X***	NO	214-216
213	Betametasone	1mg/dd	sistemico	***X***	NO	214-216

214	Fototerapia Mel	308nm 100mJ/cm2	locale	∫	214-216	NA
215	Tacrolimus	0.03	topico	∫	214-216	NA
216	Corticosteroidi	forti	topici	∫	214-216	NA
217	Eziologica parodontale NC	NA	NA	***X***	NO	218
218	Chirurgia	NA	NA	√	SI	NA
219	Eziologica parodontale NC	NA	NA	***X***	NO	NA
220	Chirurgia	NA	NA	***X***	NO	NA
221	Chirurgia	NA	NA	√	SI	NA
222	Eziologica parodontale NC	NA	NA	***X***	NO	NA
223	Rimozione irritante	NA	NA	***X***	NO	224
224	Chirurgia	NA	NA	√	SI	NA
225	Prednisolone	25mg/dd	sistemico	∫	225-226	NA
226	Fluocinolone acetonide	0.1%x3dd	topico	∫	225-226	NA

227	Eziologica parodontale NC	NA	NA	∫	227-228	NA
228	Istruzioni igiene orale	NA	NA	∫	227-228	NA
229	Eziologica parodontale NC	NA	NA	∫	229-231	NA
230	Azitromicina	500mg	NA	∫	229-231	NA
231	Rimozione irritante	NA	NA	∫	229-231	NA
232	Eziologica parodontale NC	NA	NA	***X***	NO	233
233	Rimozione irritante	NA	NA	√	SI	NA
234	Eziologica parodontale NC	NA	NA	√	SI	NA
235	Eziologica parodontale NC	NA	NA	√	SI	NA
236	Rimozione irritante	NA	NA	√	SI	NA
237	Rimozione irritante	NA	NA	√	SI	NA
238	Rimozione irritante	NA	NA	√	SI	NA

239	Rimozione irritante	NA	NA	√	SI	NA
240	Rimozione irritante	NA	NA	√	SI	NA
241	Chirurgia laser	NA	NA	*v*	SI	NA
242	Rimozione irritante	NA	NA	∫	242-243	NA
243	Eziologica parodontale NC	NA	NA	∫	242-243	NA
244	Rimozione irritante	NA	NA	***X***	NO	245
245	Prednisone	NA	NA	√	SI	NA
246	Rimozione irritante	NA	NA	√	SI	NA
247	Rimozione irritante	NA	NA	√	SI	NA
248	Prednisone	NA	NA	√	SI	NA
249	Prednisone	NA	NA	√	SI	NA
250	Prednisone	NA	NA	√	SI	NA
251	Rimozione irritante	NA	NA	***X***	NO	252
252	Prednisone	NA	NA	√	SI	NA
253	Rimozione irritante	NA	NA	√	SI	NA

254	Prednisone	NA	NA	√	SI	NA
255	Rimozione irritante	NA	NA	∫	255-256	NA
256	Prednisone	NA	NA	∫	255-256	NA
257	Rimozione irritante	NA	NA	∫	255-256	NA
258	Prednisone	NA	NA	∫	255-256	NA
259	Prednisone	NA	NA	√	SI	NA
260	Rimozione irritante	NA	NA	***X***	NO	261
261	Prednisone	NA	NA	√	SI	NA
262	Micostatin	NA	sistemico	√	SI	NA
263	Micostatin	NA	sistemico	√	SI	NA
264	Prednisone	NA	NA	∫	264-265	NA
265	Micostatin	NA	sistemico	∫	264-265	NA
266	Steroidi	NA	intralesione	≈	RECIDIVA	266-267
267	Tacrolimus	0.1%	topico	≈	RECIDIVA	266-267
268	Steroidi	NA	intralesione	∫	268-269	NA

269	Tacrolimus	0.1%	topico	∫	268-269	NA
270	Steroidi	NA	intralesione	≈	PARZIALE	270-271
271	Tacrolimus	0.1%	topico	≈	PARZIALE	270-271
272	Steroidi	NA	intralesione	≈	RECIDIVA	272-274
273	Tacrolimus	0.1%	topico	≈	RECIDIVA	272-274
274	Metilprednisolone	NA	sistemico	≈	RECIDIVA	272-274
275	Steroidi	NA	intralesione	≈	RECIDIVA	275-277
276	Tacrolimus	0.1%	topico	≈	RECIDIVA	275-277
277	Metilprednisolone	NA	sistemico	≈	RECIDIVA	275-277
278	Steroidi	NA	intralesione	∫	278-279	NA
279	Tacrolimus	0.03%	topico	∫	278-279	NA
280	Steroidi	NA	intralesione	∫	280-281	NA
281	Tacrolimus	0.03%	topico	∫	280-281	NA
282	Steroidi	NA	intralesione	≈	PARZIALE	282-283
283	Tacrolimus	0.1%	topico	≈	PARZIALE	282-283

284	Steroidi	NA	intralesione	≈	RECIDIVA	284-285
285	Steroidi	NA	topici	≈	RECIDIVA	284-285
286	Metilprednisolone	NA	Sistemici	≈	RECIDIVA	284-285
287	Steroidi	NA	topici	≈	RECIDIVA	287-288
288	Tacrolimus	0.1%	topico	≈	RECIDIVA	287-288
289	Tacrolimus	0.1%	topico	≈	PARZIALE	NA
290	Tacrolimus	0.1%	topico	≈	PARZIALE	290-292
291	Metilprednisolone	NA	Sistemici	≈	PARZIALE	290-292
292	Crioterapia	NA	locale	≈	PARZIALE	290-292
293	Steroidi	NA	intralesione	≈	PARZIALE	293-295
294	Pimecrolimus	NA	topico	≈	PARZIALE	293-295
295	Metilprednisolone	NA	sistemico	≈	PARZIALE	293-295
296	Clobetasolo Propionato	0.025%	topico	√	SI	NA
297	Clobetasolo	0.05%	topico	√	SI	NA
298	Rimozione irritante	NA	NA	∫	298-301	NA

299	fluticasone	400µg 3xdd	risciacqui	∫	298-301	NA
300	idrocortisone	1xdd	topico	∫	298-301	NA
301	Benzidamina Cloridrato	NA	risciacqui	∫	298-301	NA
302	Rimozione irritante	NA	NA	√	SI	NA
303	Prednisolone	30mg	sistemico	∫	303-305	NA
304	Dapsone	50mg/100mg a giorni alterni	sistemico	∫	303-305	NA
305	Micofenolato Mofetile	1gr 2xdd	sistemico	∫	303-305	Na
306	Chirurgia	NA	NA	√	SI	NA
307	Eziologica parodontale NC	NA	NA	∫	307-308	NA
308	Chirurgia	NA	NA	∫	307-308	NA
309	Allontanamento irritante	NA	NA	***X***	NO	310
310	Prednisolone	40mg 2xdd per 3 mesi	collutorio	***X***	NO	NA

310	Chirurgia	NA	NA	√	SI	NA

BIBLIOGRAFIA

1. Kellie, S. & Al-Mansour, Z. Overview of the Immune System. *Micro- Nanotechnol. Vaccine Dev.* **357**, 63–81 (2017).
2. Frati, P. R. Patologia generale e fisiopatologia generale.
3. Abul K. Abbas, Andrew H. Lichtman, S. P. *Immunologia cellulare e molecolare*.
4. Mitchell, W. A. & Aspinall, R. The immune system. *HIV Aging* 1–22 (2008) doi:10.1201/b12007-10.
5. Sattler, S., Folci, M., Selmi, C. & Riboldi, P. Chapter 8 Immune-Mediated Heart Disease Elena. *Immunol. Cardiovasc. Homeost. Pathol. Adv. Exp. Med. Biol.* **1003**, 3–14 (2017).
6. Suan, D., Sundling, C. & Brink, R. Plasma cell and memory B cell differentiation from the germinal center. *Curr. Opin. Immunol.* **45**, 97–102 (2017).
7. Kurosaki, T., Kometani, K. & Ise, W. Memory B cells. *Nat. Rev. Immunol.* **15**, 149–159 (2015).
8. Seifert, M. & Küppers, R. Human memory B cells. *Leukemia* **30**, 2283–2292 (2016).
9. den Haan, J. M. M., Arens, R. & van Zelm, M. C. The activation of the adaptive immune system: Cross-talk between antigen-presenting cells, T cells and B cells. *Immunol. Lett.* **162**, 103–112 (2014).
10. CONTU, L. & ARRAS, M. Le popolazioni e le sottopopolazioni linfocitarie.
11. Oleinika, K., Mauri, C. & Salama, A. D. Effector and regulatory B cells in immune-mediated kidney disease. *Nat. Rev. Nephrol.* **15**, 11–26 (2019).
12. Basile, D. U. Protidologia: Concetti di fisiopatologia e tecniche analitiche. https://www.interlab-srl.com/media/web-guide/i_presentazione_html_IT/04_slide.html.
13. Castillo, J. J. Plasma Cell Disorders. *Prim. Care - Clin. Off. Pract.* **43**, 677–691 (2016).
14. Claudio rugarli. *Medicina interna sistemica*.
15. Neville & Chi, D. A. *Oral and Maxillofacial PATHOLOGY.*
16. Bucci, E. *Odontostomatologia*.
17. Galvin, S. *et al.* Circumorificial plasmacytosis/plasma cell orificial mucositis: a case series and a review of the literature. *Oral Surg. Oral Med. Oral Pathol. Oral Radiol.* **122**, e77–e81 (2016).
18. Torres, S. M. & Sanchez, J. L. Cutaneous plasmacytic infiltrates. *American Journal of Dermatopathology* vol. 10 319–329 (1988).
19. Furutani, M., Ohnishi, M. & Tanaka, Y. Mandibular involvement in patients with multiple myeloma. *J. Oral Maxillofac. Surg.* **52**, 23–25 (1994).
20. Triplett, J., Hee, G., McLean-Tooke, A. & Lucas, M. Long-term control of laryngeal plasma cell mucositis with systemic immunosuppression. *BMJ Case Rep.* **2018**, 2017–2019 (2018).
21. White, J. W. Plasma Cell Orificial Mucositis. *Arch. Dermatol.* **122**, 1321 (1986).
22. Tseng, J. T. P., Cheng, C. J., Lee, W. R. & Wang, K. H. Plasma-cell cheilitis: Successful

treatment with intralesional injections of corticosteroids. *Clin. Exp. Dermatol.* **34**, 174–177 (2009).

23. R, C. & Michalany, A. O. ase eport. 128–130.
24. Senol, M., Ozcan, A., Aydin, N. E., Hazneci, E. & Turan, N. Intertriginous plasmacytosis with plasmoacanthoma: Report of a typical case and review of the literature. *Int. J. Dermatol.* **47**, 265–268 (2008).
25. Kim-Fine, S., Torgerson, R. R., Wieland, C. N. & Klingele, C. J. Plasma cell mucositis of the vagina: A case report. *Female Pelvic Med. Reconstr. Surg.* **18**, 252–254 (2012).
26. Solomon, L. W., Wein, R. O., Rosenwald, I. & Laver, N. Plasma cell mucositis of the oral cavity: report of a case and review of the literature. *Oral Surgery, Oral Med. Oral Pathol. Oral Radiol. Endodontology* **106**, 853–860 (2008).
27. Brix, W. K., Nassau, S. R., Patterson, J. W., Cousar, J. B. & Wick, M. R. Idiopathic Lymphoplasmacellular mucositis-dermatitis. *J. Cutan. Pathol.* **37**, 426–431 (2010).
28. Madhavarajan, S. & Tighe, J. Orofacial plasmacytosis: A management conundrum. *Br. J. Oral Maxillofac. Surg.* **53**, 399–402 (2015).
29. Cunha, H. T. dos S. J. L. S. *et al.* Plasma cell cheilitis: the diagnosis of a disorder mimicking lip cancer. *Autops. Case Reports* **9**, (2019).
30. Pepper, T., Shekar, K., Singh, M. & Brennan, P. A. Squamous cell carcinoma arising in mucosal plasmacytosis. *Br. J. Oral Maxillofac. Surg.* **48**, 208–210 (2010).
31. Špička, I. & Klánová, M. Multiple myeloma. *Vnitr. Lek.* **59**, 627–630 (2013).
32. Ranganathan, A., Chandran, C., Prabhakar, P., Lakshmiganthan, M. & Parthasaradhi, T. Plasma Cell Gingivitis: Treatment with Chlorpheniramine Maleate. *Int. J. Periodontics Restorative Dent.* **35**, 411–413 (2015).
33. Prasanna, J. S., Mutyap, D. A., Pantula, V. R., Akula, S. & Chinthapalli, B. Plasma cell gingivits-a conflict of diagnosis. *J. Clin. Diagnostic Res.* **10**, ZD01–ZD03 (2016).
34. Dhir, S., Gupta, G., Malhotra, R. & Mehendiratta, M. The plasma cell gingival enlargement: The diagnostic and esthetic concerns. *Indian J. Oral Sci.* **3**, 117 (2012).
35. Kerr, D. A., McClatchey, K. D. & Regezi, J. A. Allergic Gingivostomatitis (Due to Gum Chewing). *J. Periodontol.* **42**, 709–712 (1971).
36. Tong, D. C., Leaper, M. R., Colquhoun, A. N. & Rich, A. M. An unusual presentation of oropharyngeal mucosal plasmacytosis related to toothpaste. *J. Laryngol. Otol.* **122**, 1112–1114 (2008).
37. Gupta, S. R., Gupta, R., Saran, R. K. & Krishnan, S. Plasma cell mucositis with gingival enlargement and severe periodontitis. *J. Indian Soc. Periodontol.* **18**, 379–384 (2014).
38. Morioka, S. *et al.* Vulvitis circumscripta plasmacellularis treated successfully with interferon alpha. *J. Am. Acad. Dermatol.* **19**, 947–950 (1988).
39. Van de Kerkhof, P. C. M. & Vab Baar, H. M. J. Co-occurrence of plasma cell orificial mucositis and plasmoacanthoma. *Dermatology* **191**, 52–55 (1995).
40. Gargiulo AV, Ladone JA, Ladone PA, T. P. Case report: plasma cell gingivitis.

41. Agarwal, S., Ajmera, N., Chatterjee, A. & Madaiah, H. An Unusual Plasma Cell Gingivitis Case Related to Use of Herbal Toothpowder. *Clin. Adv. Periodontics* **2**, 107–112 (2012).
42. Panpradit, N. & Lapthanasupkul, P. Plasma cell gingivitis associated with dry flower buds of clove: a case report. *Dent J* **37**, 155–162 (2017).
43. Jerome Miller, M. D. CHEILITIS FROM SENSITIVITY TO OIL OF CINNAMON PRESENT IN BUBBLE GUM. *J. Am. Med. Assoc.* **132**, 701–702 (1946).
44. Yeretsky, W. Contact Allergy Due to Chewing Gum; a Case Report.
45. Sugarman, M. M. Contact allergy due to mint chewing gum. *Oral Surgery, Oral Med. Oral Pathol.* **3**, 1145–1147 (1950).
46. Lubow RM, Cooley RL, Hartman KS, M. R. Plasma-cell gingivitis. Report of a case. *Am. J. Orthod. Oral Surg.* **30**, (1944).
47. Román, C. C., Yuste, C. M., González, M. A., González, A. P. & López, G. Plasma cell gingivitis. *Cutis.* **69**, 41–45 (2002).
48. Poswillo, D. & Eng, F. D. S. R. C. S. P L A S M A C Y T O S I S OF THE GINGIVA Department of Dental Science , Royal College of Surgeons of England.
49. Perry, H. O., Deffner, N. F. & Sheridan, P. J. Atypical Gingivostomatitis: Nineteen Cases. *Arch. Dermatol.* **107**, 872–878 (1973).
50. Silverman S Jr, L. F. An epilogue to plasma-cell gingivostomatitis (allergic gingivostamtitis). *Br. Dent. J.* **223**, 619 (2017).
51. Marker, P. & Krogdahl, A. Plasma cell gingivitis apparently related to the use of khat: Report of a case. *Br. Dent. J.* **192**, 311–313 (2002).
52. Makkar, A., Tewari, S., Kishor, K. & Kataria, S. An unusual clinical presentation of plasma cell gingivitis related to 'acacia' containing herbal toothpaste. *J. Indian Soc. Periodontol.* **17**, 527–530 (2013).
53. Lamdari N, P. S. Plasma cell gingivitis- a case report. *Indian J. Public Heal. Res. Dev.* **10**, 1658–1661 (2019).
54. Vinay, Keshavamurthy Abhijit, Chougule Dogra, S. Unusual manifestation of mucosal plasmacytosis mimicking erythema multiforme. 0–5 (2013).
55. Al-ak'hali, M. S., Al-haddad, K. A. & Al-hebshi, N. N. Oral plasma-cell mucositis exacerbated by qat chewing - A case series. *Saudi J. Dent. Res.* **6**, 60–66 (2015).
56. Rawal, S. Y., Rawal, Y. B., Anderson, K. M., Bland, P. S. & Stein, S. H. Plasma cell gingivitis associated with khat chewing. *Science (80-.).* **5**, 21–28 (2008).
57. Bali, D., Gill, S. & Bali, A. Plasma cell gingivitis - A rare case related to Colocasia (arbi) leaves. *Contemp. Clin. Dent.* **3**, 182 (2012).
58. Reed, B. E., Barrett, A. P., Katelaris, C. & Bilous, M. Orofacial sensitivity reactions and the role of dietary components. Case reports. *Aust. Dent. J.* **38**, 287–291 (1993).
59. Sollecito; Greenberg, S. Plasma cell gingivitis.
60. Baughman, R. D., Berger, P. & Pringle, W. M. Plasma Cell Cheilitis. *Arch. Dermatol.* **110**, 725–726 (1974).

61. Palmer, R. M. & Eng, F. D. S. R. C. S. Plasma-cell gingivitis. 0–2 (1981).
62. Lee, J. Y. *et al.* Plasma cell cheilitis: A clinicopathological and immunohistochemical study of 13 cases. *Ann. Dermatol.* **29**, 536–542 (2017).
63. Jayaraman, A. G., Cesca, C. & Kohler, S. Cutaneous plasmacytosis: A report of five cases with immunohistochemical evaluation for HHV-8 expression. *Am. J. Dermatopathol.* **28**, 93–98 (2006).
64. GRATTAN, C. E. H., GENTLE, T. A. & BASU, M. K. Oral papillary plasmacytosis resembling candidosis without demonstrable fungus in lesional tissue. *Clin. Exp. Dermatol.* **17**, 112–116 (1992).
65. Pappert, najarian; rao; A case of mucous membrane plasmacytosis successfully treated with cryotheraoy.
66. Kumar, V., Tripathi, A. K., Saimbi, C. S. & Sinha, J. Plasma cell gingivitis with severe alveolar bone loss. *BMJ Case Rep.* **2015**, 6–9 (2015).
67. Saluja, T. S., Satoskar, S., Bandodkar, S. & Antao, C. J. Plasma cell gingivitis with aggressive periodontitis: A rare presentation of an uncommon condition. *J. Oral Med. Oral Surgery, Oral Pathol. Oral Radiol.* **2**, 94 (2016).
68. Parashis, A. O., Vardas, E. & Tosios, K. Generalized Aggressive Periodontitis Associated With a Plasma Cell Gingivitis Lesion: A Case Report and Non-Surgical Treatment. *Clin. Adv. Periodontics* **5**, 91–98 (2015).
69. Swati, A. *et al.* " Plasma Cell Gingivitis- a Misnomer or Reality ". **6**, 58–62 (2013).
70. Arduino, P. G. *et al.* Professional Oral Hygiene as a Therapeutic Option for Pediatric Patients With Plasma Cell Gingivitis: Preliminary Results of a Prospective Case Series. *J. Periodontol.* **82**, 1670–1675 (2011).
71. Janam, P., Nayar, B., Mohan, R. & Suchitra, A. Plasma cell gingivitis associated with cheilitis: A diagnostic dilemma! *J. Indian Soc. Periodontol.* **16**, 115–119 (2012).
72. Jaison, P. Search Pubmed for. *Nature* 14–16 (2009) doi:10.1038/286388a0.
73. HAUTMANN, G., GETI, V. & DIFONZO, E. M. Vulvitis Circumscripta Plasmacellularis. *Int. J. Dermatol.* **33**, 496–495 (1994).
74. Washington, S. J. Spinal anaesthesia for a patient with plasma cell mucositis. 457–458 (2009).
75. Abhishek, K. & Rashmi, J. Plasma cell gingivitis associated with inflammatory chelitis: a report on a rare case. *Ethiop. J. Health Sci.* **23**, 183–187 (2013).
76. Epstein, R. S., Archard, H. O., Griffin, J. W. & Baer, P. N. Psychiatric and Histologic Findings in an Unusual Type of Chronic Gingivitis: Report of Seven Cases. *J. Periodontol.* **43**, 110–114 (1972).
77. Fujimura, T. *et al.* Successful treatment of plasmacytosis circumorificialis with topical tacrolimus: Two case reports and an immunohistochemical study. *Case Rep. Dermatol.* **5**, 79–83 (2013).
78. KODAMA, A. *et al.* Systemic and cutaneous plasmacytosis with multiple skin lesions and polyclonal hypergammaglobulinaemia: significant serum interleukin-6 levels. *Br. J. Dermatol.*

127, 49–53 (1992).

79. Saruya, K., Fukuda, H., Saito, R., Urushibata, O. & Mukai, H. Plasmocytosis circumorificialis successfully treated with topical fusidic acid ointment. *J. Dermatol.* **36**, 232–236 (2009).
80. Nishiyama S, O. rcumorificialis.
81. Mistry, S. G., Watson, G. J. & Rothera, M. P. Balloon dilatation to treat plasmacytosis of the supraglottic larynx. *J. Laryngol. Otol.* **126**, 1077–1080 (2012).
82. Kuriyama, Y. *et al.* Two cases of chronic oral ulcers effectively treated with systemic corticosteroid therapy: Circumorificial plasmacytosis and traumatic ulcerative granuloma with stromal eosinophilia. *J. Dermatol.* **46**, 48–51 (2019).
83. Smith, M. E., Crighton, A. J., Chisholm, D. M. & Mountain, R. E. Plasma cell mucositis: a review and case report. *J. Oral Pathol. Med.* **28**, 183–186 (2007).
84. Owings, J. R. An Atypical Gingivostomatitis: A Report of Four Cases. *J. Periodontol.* **40**, 538–542 (1969).
85. Paul, R. E., Hoover, D., Dunlap, C., Gier, R. & Alms, T. An Immunologic Investigation of Atypical Gingivostomatitis. *J. Periodontol.* **49**, 301–306 (1978).
86. Timms, M. S., Sloan, P. & Balzan, A. P. Idiopathic plasmacytosis of the oral and supraglottic mucosa. *J. Laryngol. Otol.* **102**, 646–648 (1988).
87. Parulekar, W., Mackenzie, R., Bjarnason, G. & Jordan, R. C. K. Scoring oral mucositis. *Oral Oncol.* **34**, 63–71 (1998).
88. Puvanendran, M., Lieder, A. & Issing, W. Plasma Cell Mucositis of Oro- and Hypopharynx: A Case Report. *Case Rep. Otolaryngol.* **2012**, 1–3 (2012).
89. Goldman, N. C., Noorily, A. D., Antonio, S. & Report, C. CLINICAL PHOTOGRAPHS Plasma cell orificial mucositis. 416–417 (1997).
90. Kulthanan, K., Jiamton, S., Varothai, S., Pinkaew, S. & Sutthipinittharm, P. Direct immunofluorescence study in patients with lichen planus. *Int. J. Dermatol.* **46**, 1237–1241 (2007).
91. Gupta, S. R., Steele, E. A. & Solomon, A. R. Idiopathic lymphoplasmacellular mucositis-dermatitis of the eyelid. *Ophthal. Plast. Reconstr. Surg.* **30**, e149–e151 (2014).
92. Ito, T., Natsuga, K., Tanimura, S., Aoyagi, S. & Shimizu, H. Dermoscopic features of plasma cell cheilitis and actinic cheilitis. *Acta Derm. Venereol.* **94**, 593–594 (2014).
93. Aiba, S. & Tagami, H. Immunoglobulin-producing cells in plasma cell orificial mucositis. *J. Cutan. Pathol.* **16**, 207–210 (1989).
94. Liu, R. F., Chen, C. B., Kuo, T. T. & Chung, W. H. Idiopathic lymphoplasmacellular mucositis of the lips: A case report and review of the literature. *J. Cutan. Pathol.* **44**, 776–780 (2017).
95. Cooper, Kumarason; Leong, F. J. W.-M. (2003). Manual of Diagnostic Cytology (2 ed.).
96. Smith, J. G. F., Smith, C. P. & Leyden, P. J. Plasma cell mucositis of the larynx. *Clin. Case Reports* **6**, 1761–1764 (2018).
97. Haque, M. *et al.* Cutaneous and systemic plasmacytosis vs. cutaneous plasmacytic castleman

disease: Review and speculations about pathogenesis. *Clin. Lymphoma, Myeloma Leuk.* **11**, 453–461 (2011).

98. Ahsanuddin, A. N., Brynes, R. K. & Li, S. Peripheral blood polyclonal plasmacytosis mimicking plasma cell leukemia in patients with angioimmunoblastic T-cell lymphoma: Report of 3 cases and review of the literature. *Int. J. Clin. Exp. Pathol.* **4**, 416–420 (2011).
99. Farrier, J. N. & Perkins, C. S. Plasma cell cheilitis. *Br. J. Oral Maxillofac. Surg.* **46**, 679–680 (2008).
100. Błazewicz, I., Barańska-Rybak, W., Stawczyk-Macieja, M., Petranyuk, A. & Nowicki, R. Plasma cell mucositis - A rare differential diagnosis for ulceration of oral mucosa. *Przegl. Dermatol.* **102**, 520–523 (2015).
101. Shanahan, D., Shipley, D. & Staines, K. Plasma Cell Mucositis. *Ear, Nose Throat J.* 014556131984900 (2019) doi:10.1177/0145561319849001.
102. Yamaguchi, Y., Nishie, W., Ito, T. & Shimizu, H. Plasma cell cheilitis successfully treated with topical calcineurin inhibitors. *Eur. J. Dermatology* **26**, 609–610 (2016).
103. Yang, J. H., Lee, U. H., Jang, S. J. & Choi, J. C. Plasma cell cheilitis treated with intralesional injection of corticosteroids. *J. Dermatol.* **32**, 987–990 (2005).
104. Choi, J. W., Choi, M. & Cho, K. H. Successful treatment of plasma cell cheilitis with topical calcineurin inhibitors. *J. Dermatol.* **36**, 669–671 (2009).
105. Kachapilly Arun, Majo Ambooken, Soma Susan Varghese, Thomas Varghese, and J. J. M. A rare case of plasma cell mucositis in a young patient 1. **21**, 113–118 (2018).
106. Fogarty, G., Turner, H. & Corry, J. Plasma cell infiltration of the upper aerodigestive tract treated with radiation therapy. *J. Laryngol. Otol.* **115**, 928–930 (2001).
107. Lee, M. Sen, Lee, M. L., Fryer, J., Saurajen, A. & Le Guay, J. Oral papillary plasmacytosis cleared by radiotherapy. *Br. J. Dermatol.* **134**, 945–948 (1996).
108. Dustin ML, Singer KH, Tuck DT, S. T. Adhesion of T lymphoblasts to epidermal keratinocytes is regulated by interferon gamma and is mediated by intercellular adhesion molecule 1 (ICAM-1).
109. Tamaki, K., Saitoh, A. & Yasaka, N. Differential effect of griseofulvin on interferon-γ-induced HLA-DR and intercellular adhesion molecule-1 expression of human keratinocytes. *Br. J. Dermatol.* **127**, 258–261 (1992).
110. Tamaki, K., Osada, A., Tsukamoto, K., Ohtake, N. & Furue, M. Treatment of plasma cell cheilitis with griseofulvin. *J. Am. Acad. Dermatol.* **30**, 789–790 (1994).
111. Sehgal VN, Abraham GJS, M. G. Griseofulvin therapy in lichen planus. A double-blind controlled trial.
112. Sehgal VN, Abraham GJS, M. G. Histopathological Double-blind, evaluation of griseofulvin therapy in lichen planus.
113. Moher D, Liberati A, Tetzlaff J, Altman DG; PRISMA Group. Preferred reporting items for systematic reviews and meta-analyses: the PRISMA statement. *PLoS Med.***6**(7):e1000097 (2009).

114. Methley, A. M., Campbell, S., Chew-Graham, C., McNally, R. & Cheraghi-Sohi, S. PICO, PICOS and SPIDER: A comparison study of specificity and sensitivity in three search tools for qualitative systematic reviews. *BMC Health Serv. Res.* **14**, (2014).

115. Cooke, A., Smith, D. & Booth, A. Beyond PICO: The SPIDER tool for qualitative evidence synthesis. *Qual. Health Res.* **22**, 1435–1443 (2012).

116. Dragnev NC, Wong SL. Do we CARE about the quality of case reports? A systematic assessment. J Surg Res. **231**:428-433 (2018).

117. Ghaoui, N., Hanna, E., Abbas, O., Kibbi, A. G. & Kurban, M. Update on the use of dapsone in dermatology. *Int. J. Dermatol.* **59**, 787–795 (2020).

118. Soga, Y. *et al.* Bacterial substitution of coagulase-negative staphylococci for streptococci on the oral mucosa after hematopoietic cell transplantation. *Support. Care Cancer* **19**, 995–1000 (2011).

119. De Mendoṇa, R. M. H. *et al.* Prospective evaluation of HSV, Candida spp., and oral bacteria on the severity of oral mucositis in pediatric acute lymphoblastic leukemia. *Support. Care Cancer* **20**, 1101–1107 (2012).

120. Osakabe, L. *et al.* Influence of Oral Anaerobic Bacteria on Hematopoietic Stem Cell Transplantation Patients: Oral Mucositis and General Condition. *Transplant. Proc.* **49**, 2176–2182 (2017).

121. Laheij, A. M. G. A. & De Soet, J. J. Can the oral microflora affect oral ulcerative mucositis? *Curr. Opin. Support. Palliat. Care* **8**, 180–187 (2014).

122. Raber-Durlacher, J. E., Elad, S. & Barasch, A. Oral mucositis. *Oral Oncol.* **46**, 452–456 (2010).

123. Hintermann, E., Haake, S. K., Christen, U., Sharabi, A. & Quaranta, V. Discrete proteolysis of focal contact and adherens junction components in Porphyromonas gingivalis-infected oral keratinocytes: A strategy for cell adhesion and migration disabling. *Infect. Immun.* **70**, 5846–5856 (2002).

124. Vasconcelos, R. M. *et al.* Host-Microbiome Cross-talk in Oral Mucositis. *J. Dent. Res.* **95**, 725–733 (2016).