

UNIVERSITÀ DEGLI STUDI DI NAPOLI

“FEDERICO II “

**Dottorato di ricerca in “scienze chirurgiche e tecnologie diagnostico-terapeutiche avanzate”
XVIII ciclo**

Tesi di dottorato

Valutazione ecografia dei muscoli extraoculari in pazienti affetti da
oftalmopatia di Graves

Coordinatore

Prof. A. Renda

Candidato

Dott.ssa A. D'Aponte

Anno Accademico 2004-2005

INTRODUZIONE

L'Oftalmopatia è la più frequente manifestazione extratiroidea della malattia di Graves. La sua severità è in alcuni casi, tale da determinare un evento sfigurante ed invalidante che influenza e peggiora profondamente la qualità della vita dei pazienti affetti. A tutt'oggi rimane un enigma patogenetico e terapeutico e nonostante i recenti progressi nella comprensione della sua patogenesi, molte controversie esistono ancora.

L'Orbitopatia legata alla tiroide è ben conosciuta nella comunità medica da circa duecento anni, i cambiamenti oculari associati alla malattia tiroidea sono stati descritti da Graves nel 1835 e da von Basedow nel 1840 ma erano stati già probabilmente notati da Parry nel 1786 e pubblicati postumi nel 1825.

L'Oftalmopatia è nella maggior parte delle volte associata ad ipertiroidismo ma può manifestarsi anche in pazienti con ipotiroidismo da tiroidine di Hashimoto o in soggetti eutiroidei (malattia di Graves eutiroidea). Vi è comune accordo che l'oftalmopatia di Graves (GO) è una malattia autoimmune ma la sua patogenesi non è ancora completamente compresa. Le alterazioni istopatologiche dimostrate supportano l'idea che la GO è una malattia autoimmune caratterizzata prevalentemente da un incremento del volume dei muscoli extraoculari e del tessuto retroorbitario. In vari studi anatomopatologici è emerso che i muscoli extraoculari appaiono edematosi a causa dell'incremento della produzione di glicosaminoglicani (GAGs) e che è presente una marcata infiltrazione di cellule immunocompetenti (prevalentemente linfociti T e macrofagi ed in minore quantità linfociti B). Le cellule T più comunemente riscontrate sono le CD4.

L'ipotesi patogenetica più accreditata prevede che le cellule T riconosceranno un antigene in comune al tessuto tiroideo ed orbitario che determinerebbe l'insorgenza di un processo autoimmune. Questo evento può essere facilitato dalla circolazione o dalla

presenza locale di molecole di adesione, la cui espressione è indotta dalle citochine, che possono infatti essere correlate con i livelli di attività della malattia. Dopo che le cellule T hanno infiltrato l'orbita l'antigene comune può essere riconosciuto dal recettore CD4+ dei linfociti T e la variabilità genica di questo recettore supporterebbe il concetto di una reazione immunitaria antigene-specifica. Dopo che è avvenuto il riconoscimento CD4-antigene i linfociti possono produrre citochine che amplificano il segnale attivando sia i linfociti CD8 sia la produzione di anticorpi da parte dei linfociti B. L'analisi fenotipica dei cloni di cellule T dal tessuto retroorbitario in pazienti con GO ha rivelato la predominanza di cellule T con profilo Th (interleuchina2, interferone gamma, fattore di necrosi tumorale alfa) ma anche del profilo Th2 (interleuchina 4, interleuchina 5, interleuchina10), queste differenze possono essere correlate a differenti stadi della malattia o a differenti livelli di attività.

Le citochine inducono l'espressione del complesso maggiore di istocompatibilità di classe II e delle proteine heat-shock 72 (HSP-72) che sono importanti per il riconoscimento dell'antigene e per la molecola-1 di adesione intercellulare che è a sua volta necessaria per il reclutamento di linfociti T. Inoltre le citochine stimolano i fibroblasti nella sintesi e nella secrezione di GaGs che attraggono fluido nello spazio retroorbitario e quindi contribuiscono principalmente allo sviluppo dell'esoftalmo e dell'aumento di volume dei muscoli extraoculari. L'espansione del contenuto orbitario è anche correlata con la proliferazione di fibroblasti indotta dalle citochine. I fibroblasti orbitari possono così contribuire al perpetuarsi della reazione immunitaria nell'orbita proteggendo i linfociti T dall'apoptosi. I fibroblasti orbitari includono una sottopopolazione di cellule (preadipociti) che sottoposti ad un particolare stimolo ormonale si differenziano in adipociti e possono contribuire all'incremento di volume del tessuto adiposo retroorbitario. Se il meccanismo patogenetico qui descritto è corretto sorgono due domande: 1) qual è l'antigene in comune tra la tiroide e l'orbita? 2) qual è la cellula orbitaria target per le cellule T?

Il recettore del TSH è probabilmente l'antigene in comune e questo concetto è supportato da diverse dimostrazioni sperimentali in cui usando la trascrittasi inversa per il recettore del TSH è stata dimostrata la presenza di mRNA del recettore per il TSH nel tessuto retroorbitario. In questi studi è stata usata la tecnica di PCR che amplifica il segnale riducendo la sensibilità della sperimentazione inoltre diverse varianti del recettore del TSH sono state trovate nel tessuto retroorbitario. Comunque la presenza del TSH-R è stata dimostrata nei fibroblasti orbitari e pretibiali usando anticorpi diretti contro il dominio extracellulare del recettore.

Un'alterazione puntiforme nel codone 52 del dominio extracellulare del codone del TSH che comporta la sostituzione di una prolina con una treonina è stata trovata in pazienti con GO e ne spiegherebbe il polimorfismo autoimmune.

Altri possibili antigeni coinvolti sono:

- proteina di 63 kD che lega il calcio chiamata calsequestrina espressa nei muscoli extraoculari e scheletrici ma non nella tiroide.

- proteina di 53 kD che lega il calcio chiamata sarcolemmina che ha la stessa espressione della calsequestrina

- proteina di 64 kD chiamata proteina 1D che è espressa nei muscoli extraoculari, nei muscoli scheletrici, nella tiroide ed in altri tessuti.

Riassumendo le cellule target della risposta autoimmune nella GO rimangono da definire ma i fibroblasti e gli adipociti sono molto probabilmente le prime cellule ad essere coinvolte; le cellule muscolari possono essere l'obiettivo dei fenomeni secondari e contribuire al perpetuarsi della reazione autoimmune, sebbene l'attuale stato di conoscenze non consente di escludere un ruolo primario anche per le cellule muscolari. La natura dell'antigene comune tra orbita e tiroide rimane indefinita ma molti elementi supportano l'idea che sia il recettore del TSH. Il ruolo di numerosi antigeni muscolari rimane da chiarire. Si può pensare che molti di questi antigeni muscolari normalmente localizzanti intracellularmente possono essere espressi dopo che vi sia stato un danno muscolare. Gli anticorpi diretti contro questo antigene possono quindi essere non l'evento primario ma la risposta secondaria che

contribuisce al mantenimento della reazione infiammatoria orbitaria. In base ai suddetti concetti patogenetici i muscoli extraoculari rappresentano le strutture che prima di tutto risultano coinvolte in tale patologia sotto forma di un ispessimento a carico del ventre muscolare. L'ispessimento può coinvolgere progressivamente tutti i muscoli determinando una compressione a carico dell'apice orbitario (otticopatia compressiva). In questi casi per preservare principalmente la funzione visiva la terapia più idonea è la decompressione orbitaria di una o più pareti ossee (parete laterale, parete mediale e pavimento).

Gli esami strumentali più utilizzati per la valutazione di tale patologia sono la risonanza magnetica, la tomografia computerizzata e l'ecografia. Il ruolo della RMN non è ancora ben definito, l'uso della TC è ormai comunemente accettato nella valutazione di tali pazienti; l'ecografia infine fornisce informazioni più dettagliate ed esatte per il grading della malattia, per la diagnosi precoce dell'otticopatia compressiva e una valutazione quantitativa dello spessore muscolare.

Attuali Concetti Classificativi

In base ai concetti emersi dai più recenti lavori di Gorman, Burch e Wartofsky, Mourits e collaboratori, Bartley e collaboratori, attualmente accettati dalle società internazionali di endocrinologia e di oftalmologia, la classificazione dei pazienti affetti da GO è basata sulla severità e sull'attività della malattia. La *severità* viene valutata in base all'esoftalmo, alla diplopia e all'acuità visiva come indice di neuropatia ottica. La severità viene considerata lieve se l'esoftalmo è compreso tra 19 e 20 mm, la diplopia è intermittente e la neuropatia ottica è ad uno stadio subclinico; la severità è moderata se l'esoftalmo è compreso tra 21 e 23 mm, la diplopia è incostante e l'acuità visiva è compresa tra 8 e 5/10; la severità è infine, marcata quando l'esoftalmo è maggiore di 23 mm, la diplopia è costante e l'acuità visiva è inferiore a 5/10. L'Oftalmopatia viene giudicata *attiva* quando la riflettività dei muscoli extraoculari valutata con l'ecografia A-scan è aumentata del 40%, i livelli sierici ed urinari di glicosaminoglicani sono aumentati, il T2 o tempo di rilassamento

alla RMN è prolungato, è presente un elevato uptake orbitario dell'ocreatide e sono presenti quattro o più segni del clinical activity score (CAS). I segni che compongono il CAS sono: dolore spontaneo retrobulbare, dolore nei movimenti oculari, iperemia palpebrale, iniezione congiuntivale, chemosi congiuntivale, gonfiore delle caruncole ed edema palpebrale.

MATERIALI E METODI

Il nostro studio è stato eseguito su 39 pazienti (9 maschi e 29 femmine) di età compresa tra 28 e 72 anni (media e deviazione standard di 51.5+ /-11.4 anni) affetti da oftalmopatia di Graves moderatamente severa, definita in accordo con i parametri del CAS (by Maurits et al.).

Tutti i pazienti sono stati sottoposti ad un controllo oftalmologico completo comprendente: la determinazione dell'acuità visiva corretta, lo studio del segmento anteriore alla lampada a fessura, la valutazione dell'apertura palpebrale, la misurazione del grado di esoftalmo, l'esame della motilità oculare con schema di Hess, la valutazione del fondo oculare ed il campo visivo computerizzato.

Lo stato della patologia è stato valutato per tutti i pazienti in base ad i parametri del clinical activity score(CAS) proposto da Maurits et al. (Bartalena L. et al.1999).

Tutti i pazienti erano in uno stato inattivo della patologia e sono stati trattati in prima istanza con prednisone orale (1.5 mg/kg peso corporeo, fino ad un massimo di 1 g, tramite infusione eseguita due volte a settimana per un massimo di sei settimane) per circa sei mesi.

I pazienti sono stati suddivisi in due gruppi in base al successivo trattamento chirurgico:

Gruppo I: 21 pazienti (40 orbite) non trattati con intervento di decompressione delle pareti orbitarie.

Gruppo II: 17 pazienti (30 orbite) trattati con intervento di decompressione delle pareti orbitarie.

L'intervento di decompressione orbitaria è stato eseguito usando l'approccio orbitario. La scelta dell'intervento di decompressione orbitaria è stata fatta in base all'espressione della patologia valutando in particolar modo la presenza di un marcato esoftalmo e la predisposizione a sviluppare una neurite ottica compressiva.

L'ecografia A-scan standardizzata è stata utilizzata per valutare la presenza di un aumento di spessore dei muscoli retroorbitari all'apice e al ventre muscolare parametri che hanno influito nella decisione dell'intervento chirurgico.

I pazienti sono stati esaminati sei mesi dopo l'intervento di decompressione orbitaria usando l'ecografia A-scan standardizzata per valutare lo spessore, la riflettività e la struttura dei muscoli extraoculari (EOMs) al ventre muscolare (zona IV) e alla porzione posteriore dell'apice muscolare (punto V), come proposto da Ossoinig (Ossoinig KC, 1984, 1989, 1992) con un ecografo Biophysic BVA – S (Alcon).

In particolare abbiamo valutato:

- l'indice muscolare (**MI**) calcolato dividendo la somma del massimo spessore dei sei muscoli extra oculari diviso per sei.
- l'indice superonasale (**SNI**) calcolato dividendo la somma del massimo spessore del muscolo retto mediale, del muscolo retto superiore, del muscolo obliquo superiore diviso tre.

Entrambi gli indici sono stati valutati sia alla zona IV che al punto V.

Lo spessore di ogni muscolo esaminato è stato confrontato con il valore del massimo spessore dei muscoli normali secondo le regole di Ossoinig (1992); il massimo spessore dei muscoli normali è alla zona IV mentre nei pazienti affetti da GO è al punto V (Shammas HJ et al., 1980).

La riflettività muscolare è stata definita come la media della distanza di tutti i picchi dalla base all'apice compresa tra la faccia anteriore e posteriore dello spessore muscolare, espressa come la percentuale a partire dal primo picco sclerale, definita con il valore di 100% e valutata nella parte anteriore della zona IV.

La struttura interna è stata distinta in regolare e irregolare in relazione alla regolare o irregolare distribuzione dell'altezza dei picchi al livello del ventre muscolare, valutata nella porzione mediale e posteriore della zona IV. Tutti i dati sono stati espressi come media +/- deviazione standard; la differenza dello spessore tra la zona IV e il punto V (Δ) è stata calcolata per ogni muscolo in entrambi i gruppi di pazienti ed è stata confrontata saggiando la significatività statistica attraverso il T- TEST con la correzione di Bonferroni.

Le differenze statistiche nella riflettività e nella struttura dei muscoli extraoculari in ogni gruppo dei pazienti sono state valutate con il chi- test. Un p value minore di 0.01 è stato considerato statisticamente significativo.

RISULTATI

La media e la deviazione standard dello spessore muscolare per ogni muscolo ed in ciascun gruppo di pazienti sono riassunte in tabella 1 (a-b). Il gruppo I presenta uno spessore muscolare maggiore al punto V rispetto alla zona IV, in contrasto nel gruppo II lo spessore di tutti i muscoli extra oculari è maggiore alla zona IV rispetto al punto V. La differenza media (Δ) tra la zona IV e il punto V per ogni muscolo in entrambi i gruppi è riassunta nella tabella 1 c. Il confronto realizzato attraverso il t-test ha evidenziato una differenza statisticamente significativa in (Δ) per ogni muscolo esaminato nei due gruppi di pazienti ($p < 0.0001$).

In tutti i pazienti è possibile notare un cambiamento della riflettività muscolare interna dal 90% al 40 % con una variazione significativa in relazione alla struttura interna (fig. 1 a-b).

I muscoli (73.5%) con una riflettività inferiore al 70% mostravano una struttura interna irregolare. I muscoli (91.9%) con una riflettività maggiore del 70% mostravano, invece, una struttura regolare. Il paragone tra la riflettività e la struttura muscolare nei due gruppi di pazienti evidenzia una differenza significativa (Gruppo I $p = 4.03 \times 10^{-17}$; Gruppo II $p = 1.72 \times 10^{-13}$) Tabella 2a.

Non c'era differenza statistica nella riflettività o nella struttura dei muscoli extra oculari tra i due gruppi ($p < 0.01$) Tabella 2b.

DISCUSSIONE

L'oftalmopatia è un sintomo caratteristico della patologia di Graves ed in molti pazienti rappresenta il primo segno d'insorgenza della malattia.

L'Oftalmopatia è clinicamente manifesta in circa il 40-50% dei pazienti affetti da malattia di Graves (Carter JA et al. 1992).

Attualmente le tecniche diagnostiche più utilizzate per la diagnosi dell'oftalmopatia sono la Tomografia Computerizzata (CT), la Risonanza Magnetica (MRI) e l'Ecografia A-scan standardizzata.

La Tomografia Computerizzata e la Risonanza Magnetica possono evidenziare la presenza di modificazioni della struttura orbitaria in molti pazienti affetti. Studi eseguiti con la tomografia computerizzata in pazienti con oftalmopatia di Graves (Feldon SE 1982, Nugent RA et al. 1990, Ozgen A et al. 1999) hanno mostrato: aumento di spessore dei muscoli retroorbitari, stiramento del nervo ottico ed aumento di volume del tessuto adiposo retroorbitario. Il volume e la forma dei muscoli retroorbitari che subiscono i maggiori cambiamenti nei pazienti affetti possono essere valutati qualitativamente e soggettivamente con la TC e la MRI (Nishida Y et al. 2001).

La CT e la MRI comunque non danno informazioni sull'attività della malattia (Bartalena L et al. 2000). Per differenziare le due fasi della malattia (fase attiva ed inattiva) di Graves diversi parametri di attività della malattia sono stati introdotti (Bartalena L et al. 2000) : il Clinical Activity score (CAS), il T2 o tempo di rilassamento alla RMN(Utech CJ et al. 1995), uptake orbitario dell'oocretide (

Kahaly G et al. 1995), la concentrazione sierica ed urinaria dei glicosaminoglicani (Kahaly G et al. 1998). Recentemente Prummel et al. (Prummel MF et al. 1993) hanno descritto la correlazione tra la riflettività dei muscoli extraoculari valutata tramite metodica ecografia A-scan standardizzata e l'attività della malattia. In questo studio 16 pazienti con un oftalmopatia di Graves moderatamente severa che non erano stati trattati con alcuna terapia medica o chirurgica, mostravano allo studio ecografico una riflettività interna dei muscoli retrooculari inferiore rispetto al gruppo di controllo; inoltre nei pazienti affetti da GO la riflettività interna risultava inferiore nei pazienti che rispondevano positivamente alla terapia con immunosoppressori orali (responders) rispetto ad i pazienti che non rispondevano alla terapia (non responders); inoltre un valore della riflettività inferiore o uguale al 40% risultava avere un'alta predittività positiva (73%) per la successiva risposta al trattamento immunosoppressivo. Gli stessi autori concludono dicendo che la riflettività muscolare risulterebbe essere elevata quando il muscolo è in uno stadio fibrotico ed invece alta durante lo stadio attivo della patologia quando presumibilmente ci sarebbe una infiltrazione linfocitaria.

In effetti Bartalena et al. (Bartalena L et al. 2000) sottolineano che la severità e l'attività della malattia non sono sintomi. La severità della malattia sarebbe determinante per l'indicazione della terapia mentre l'attività infiammatoria sarebbe importante per la scelta terapeutica. Nella fase attiva la terapia di scelta è quella immunosoppressiva (bolo di cortisone per via sistemica o più raramente iniezioni retrobulbari di cortisone). Questa stessa terapia non risulterebbe efficace invece in

una fase inattiva e/o fibrotica dove, invece, viene presa in considerazione una terapia chirurgica di supporto o riabilitativa (Wiersinga & Prummel 2000).

In questo studio noi abbiamo valutato i pazienti da un punto di vista clinico ed abbiamo esaminato i cambiamenti dello spessore, della riflettività e della struttura dei muscoli extraoculari degli stessi pazienti [Fig. 2 (a-b), Fig. 3(a-b), Fig. 4] con un esame ecografico A-scan standardizzato come descritto da Ossoinig (Ossoinig 1979, 1984, 1989, 1992).

Nei pazienti eutiroidei il punto V risulta essere normalmente inferiore rispetto alla zona IV. Nei pazienti affetti da oftalmopatia di Graves i muscoli oculari risultano essere uno dei target principali dell'inflammazione comportando un aumento di spessore degli stessi al ventre muscolare(punto IV) e nella porzione posteriore del muscolo che corrisponde all'apice dell'orbita (punto V). Paragonando lo spessore in tutte le porzioni del muscolo abbiamo trovato delle differenze nello spessore al livello della zona IV e del punto V nei pazienti che erano stati sottoposti ad intervento chirurgico di decompressione orbitaria rispetto a quelli non operati (Tab. 1 a-b). I pazienti non sottoposti ad intervento chirurgico mostravano uno spessore muscolare maggiore al punto V rispetto alla zona IV. Al contrario i pazienti trattati con intervento di decompressione orbitaria presentavano uno spessore muscolare inferiore al punto V e maggiore alla zona IV. Questo dato viene confermato dal fatto che la differenza nello spessore muscolare tra la zona IV ed il punto V risultava essere statisticamente significativo nei due gruppi di pazienti esaminati ($p < 0.0001$) tramite t-test per dati non appaiati, (Tab.1c).

IL nostro studio mette in risalto l'immediata efficacia della terapia di decompressione chirurgica, infatti essendo l'orbita una struttura chiusa da pareti ossee un qualsiasi aumento volumetrico produce una proptosi del globo oculare ed una compressione del nervo ottico. Noi crediamo che la decompressione orbitaria ha un notevole effetto riduttivo sull'esoftalmo ed inoltre risulta associata ad un minor rischio di sviluppare una compressione del nervo ottico quando lo spessore muscolare al livello della zona V diminuisce.

I nostri risultati non mostrano una correlazione tra la riflettività interna dei muscoli extraoculari e lo stadio della malattia in una fase moderatamente severa ed inattiva. D'altro canto abbiamo trovato una stretta relazione tra la riflettività e la struttura dei muscoli extraoculari.

In base ai risultati sulla struttura e riflettività dei muscoli extraoculari nei due gruppi di pazienti (Tab. 2b) è presente una differenza non statisticamente significativa, probabilmente perché i pazienti erano tutti in una fase inattiva della malattia. La maggior parte dei muscoli con una riflettività uguale o minore al 60% mostravano una struttura interna irregolare mentre i muscoli in cui la riflettività risultava essere superiore al 70% avevano una struttura interna regolare [Tab. 2a, Fig.1 (a-b)], questi risultati , statisticamente significativi, sono riportati anche da altri autori (Harrie RP 1993, Feldon SE 1990). I nostri risultati mettono in evidenza che in uno stadio tardivo della malattia, in pazienti sottoposti a terapia medica o chirurgica, la riflettività interna dei muscoli extraoculari tende a diminuire ad un valore del 60 % o meno mentre la struttura interna tende a diventare regolare.

Questi dati non sono perfettamente in accordo con quanto riportano altri autori (Prummel MF et al. 1993), probabilmente per il fatto che la proiezione ecografia usata dagli stessi autori per valutare la riflettività muscolare si riferisce alla parte posteriore della zona IV [Fig. 3a (Prummel MF et al. 1993)], dove la riflettività diminuisce perché l'incidenza del fascio ultrasonico non è perfettamente perpendicolare al ventre muscolare. Nella figura 3-a (Prummel MF et al. 1993), la riflettività risulta essere più alta perché è stata calcolata correttamente nel terzo anteriore del ventre muscolare (parte anteriore della zona IV secondo Ossoinig).

In base a questi risultati possiamo dire che l'ecografia A-scan può avere un ruolo nel management dei pazienti affetti da oftalmopatia di Graves, come suggerito da Prummel (Prummel MF et al. 1993) (Gerding MN et al. 2000) e da Bartalena et al (Bartalena L et al. 2000). Tramite l'uso di questa tecnica di studio è possibile individuare l'insorgenza della patologia in uno stadio molto iniziale, valutando la presenza di un marcato spessore muscolare (evidenziato dall'incremento dell'indice muscolare e dell'indice supero esterno, calcolati al punto V), di una bassa riflettività a carico dei muscoli extraoculari e di una struttura irregolare (Ossoinig KC 1992).

LEGENDE

Figure:

-Fig.1a: distribuzione dei valori di riflettività di ciascun muscolo extraoculare nel gruppo I (i cerchi pieni rappresentano i muscoli con strutture irregolari nei pazienti decompressi, i cerchi vuoti rappresentano i muscoli con struttura regolare nei pazienti decompressi).

-Fig.1b: distribuzione dei valori di riflettività di ciascun muscolo extraoculare nel gruppo II (i triangoli pieni rappresentano i muscoli con strutture irregolari nei pazienti non decompressi, i triangoli vuoti rappresentano i muscoli con struttura regolare nei pazienti non decompressi).

-Fig.2a-b: Serie di pattern di ecografie A-scan Standardizzata del muscolo Retto Mediale valutate nella parte anteriore della zona IV che mostrano vari livelli di riflettività: alta riflettività 80% (fig.2a), bassa riflettività 20% (fig.2b).

-Fig.3a-b: Pattern di struttura regolare(fig.3a) ed irregolare(fig.3b) del muscolo Retto Mediale valutati nella porzione mediale e posteriore del ventre muscolare (zona IV).

-Fig. 4: Misura dello spessore del muscolo Retto Superiore all'apice orbitaria(punto V). in questo punto la riflettività e la struttura non possono essere ben mostrate per l'attenuazione che riceve il fascio ultrasonico.

Tabelle

-Tab1a-b: Media e deviazione standard dello spessore dei muscoli extraoculari (mm) in pazienti non decompressi(a) ed in pazienti decompressi(b) alla zona IV ed al punto V.

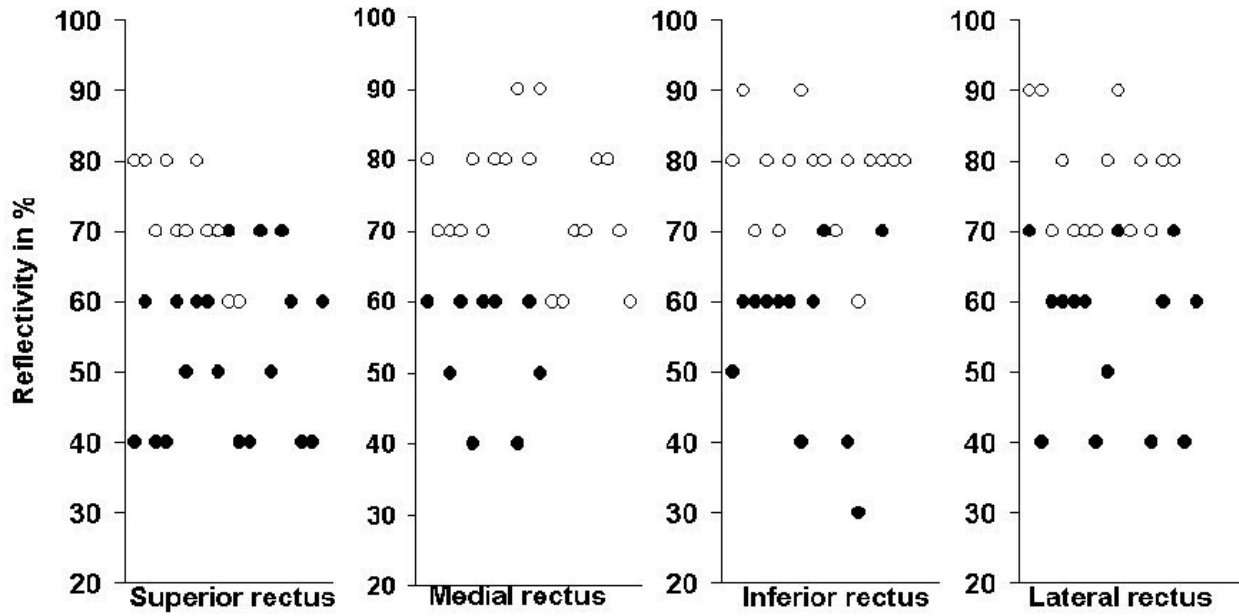
-Tab1c: differenza media nello spessore tra zona IV e punto V(D)

-Tab2a: differenza tra i valori di riflettività e struttura muscolare in pazienti con e senza decompressione orbitaria.

-Tab 2b: differenza tra i valori di riflettività e struttura muscolare tra i due gruppi.

Decompressed orbits with irregular structure ●
 Decompressed orbits with regular structure ○

Fig.1a



non decompressed orbits with irregular structure ▲
 non decompressed orbits with regular structure △

Fig.1b




Fig.2a

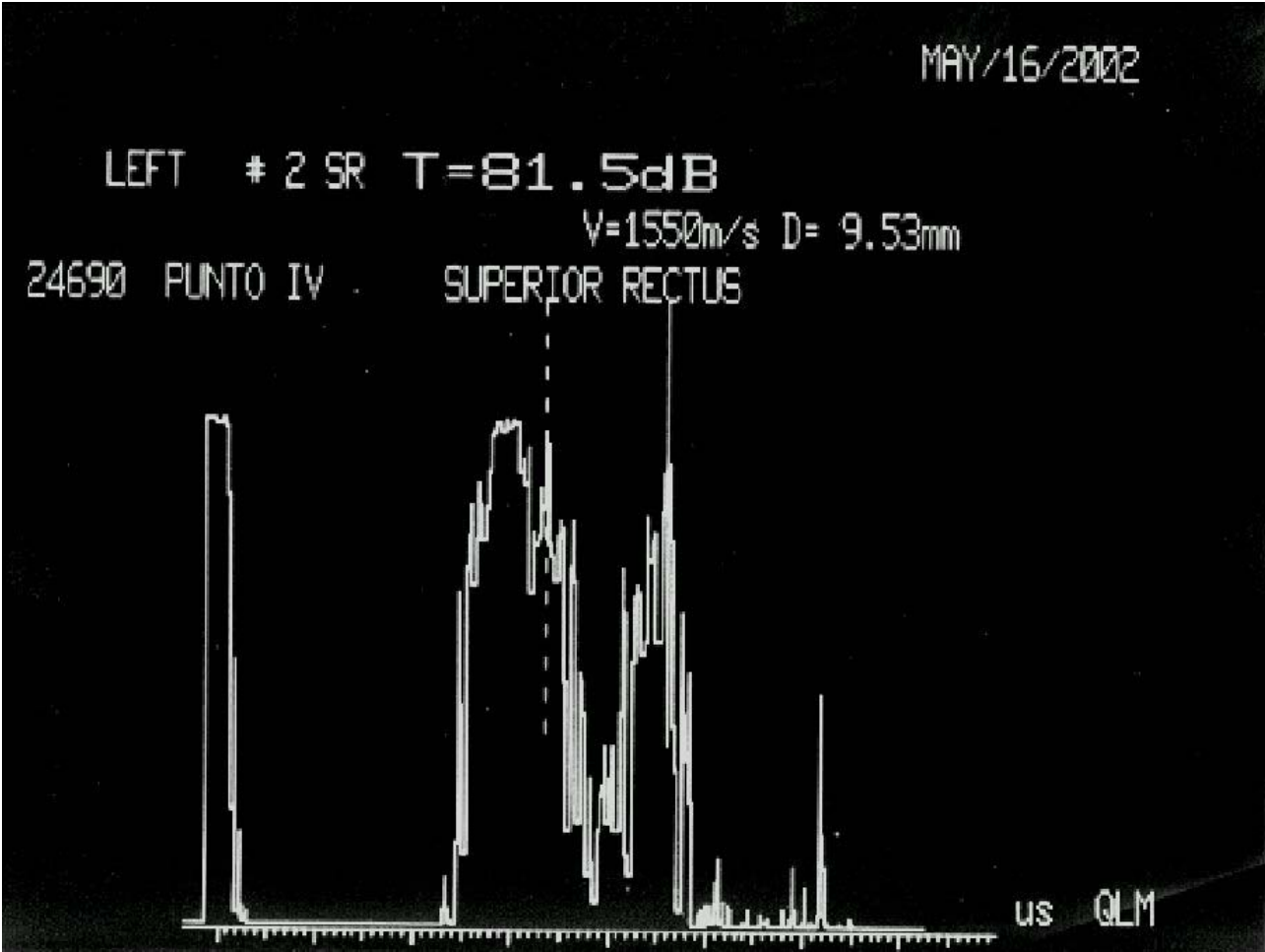


Fig.2b

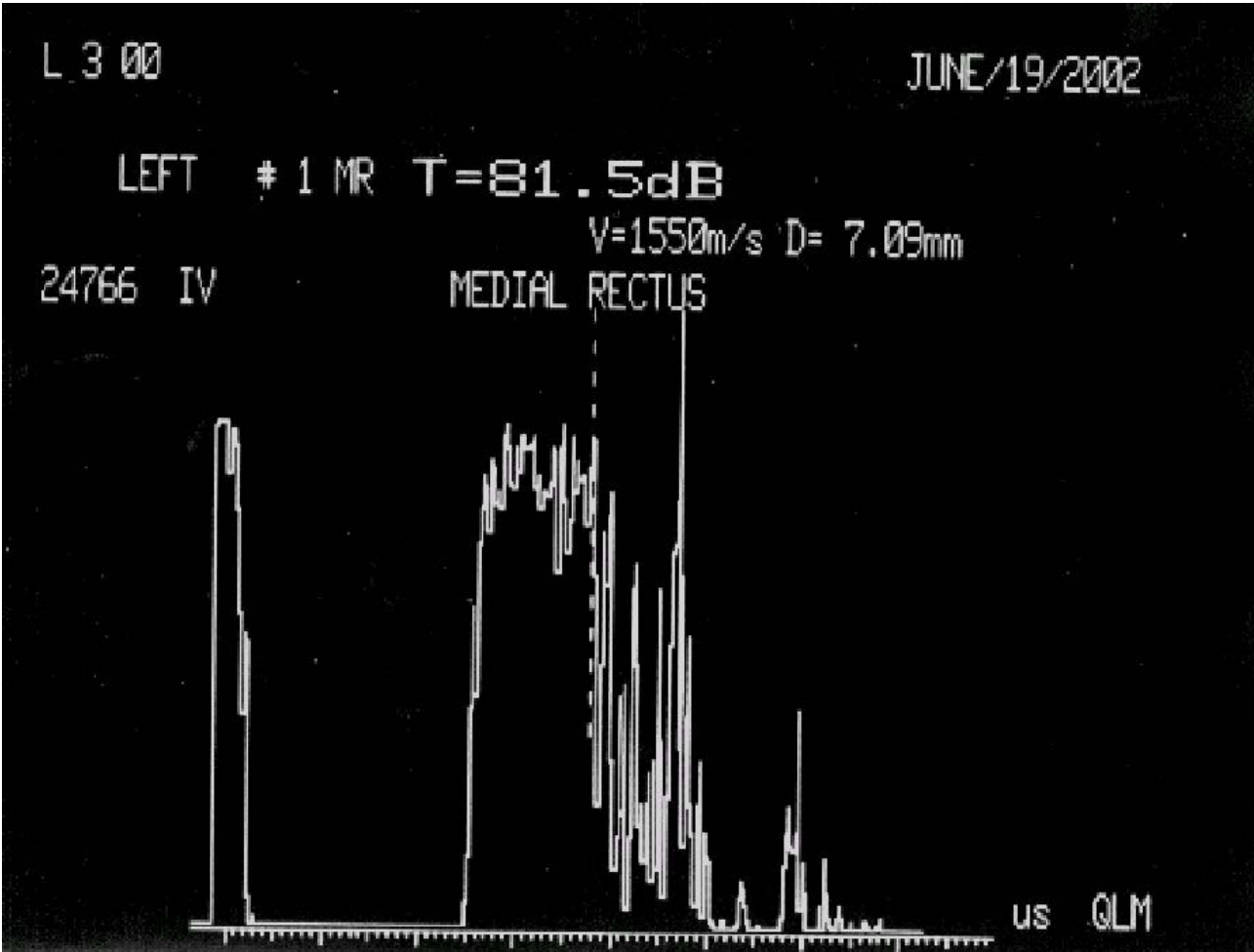


Fig.3a

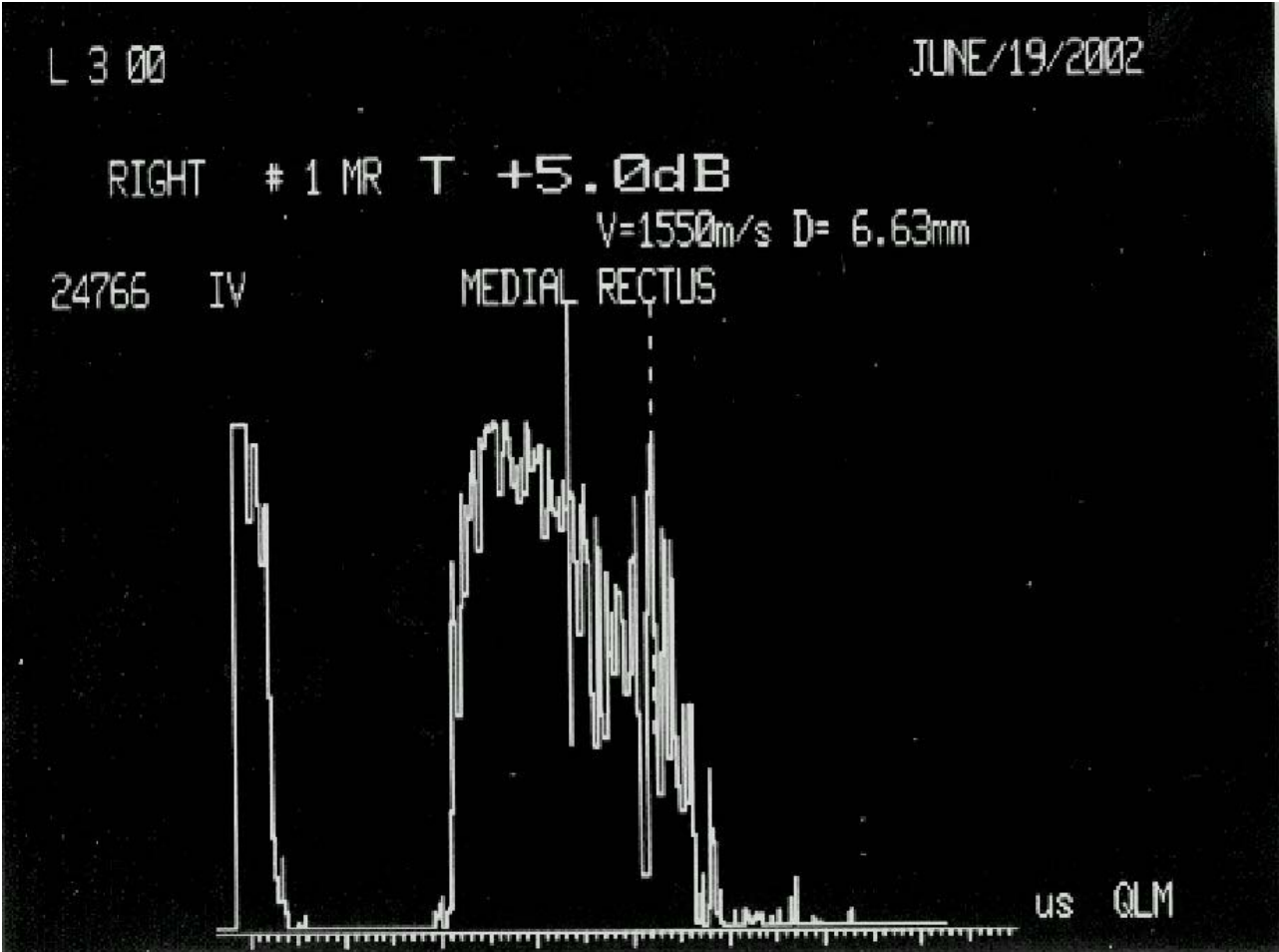


Fig.3b

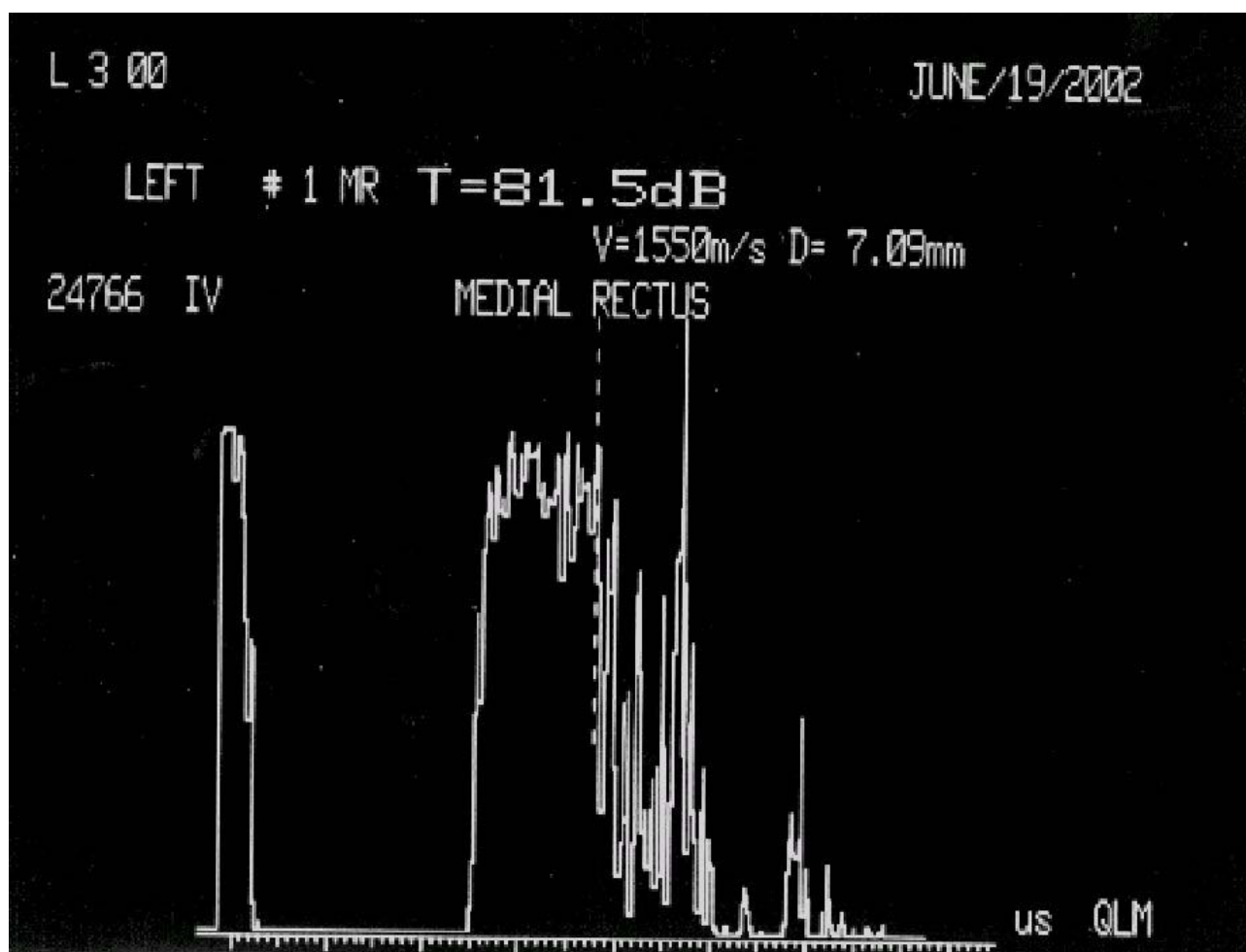
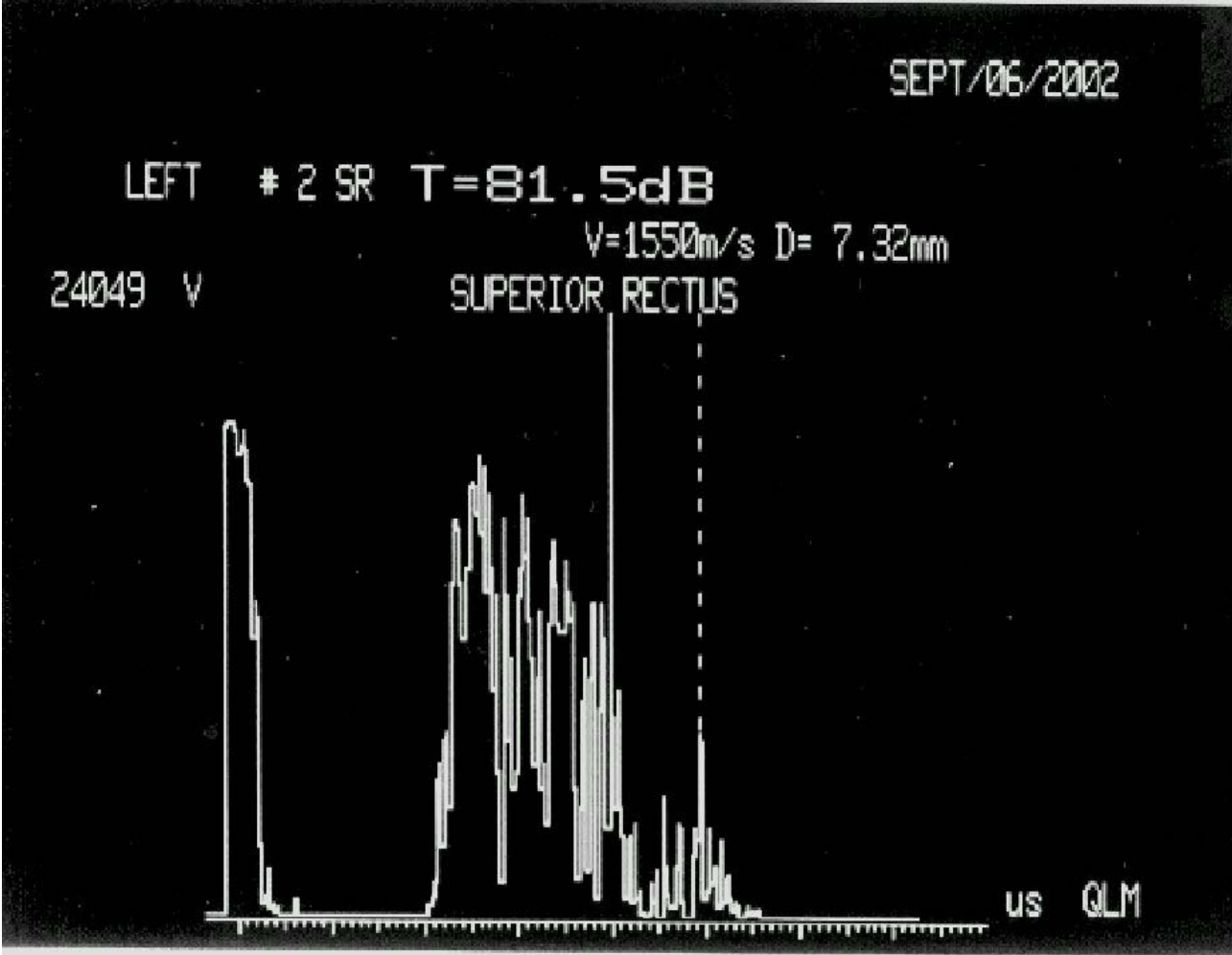


Fig.4



Tab.1a Mean and standard deviation of muscular thickness (mm) in not decompressed orbits at zone IV and point V

GROUP I

	SR	LR	IR	MR	IO	OS	SNI	MI
Zone IV	6.40±1.01	6.16±1.13	5.58±0.91	6.53±1.18	3.85±0.41	3.88±0.53	5.60±0.79	5.40±0.57
Point V	7.56±1.25	6.79±1.26	5.98±1.02	6.96±1.26	3.83±0.42	3.88±0.42	6.13±0.82	5.83±0.64
p	2.02x10 ⁻⁸	0.002	0.01	0.008	0.14	0.99	5.70x10 ⁻⁷	1.91x10 ⁻⁸

SR= Superior rectus

LR= Lateral rectus

IR= Inferior rectus

MR= Medial rectus

IO= Inferior oblique

OS= Superior oblique

SNI= superonasal index

MI= muscle index

Zone IV= thickness of muscle belly

Point V= thickness of the most posterior portion of the muscle within the orbital apex

p= p value

Tab.1b Mean and standard deviation of muscular thickness (mm) in decompressed orbits at zone IV and point V .

GROUP II

	SR	LR	IR	MR	IO	OS	SNI	MI
Zone IV	6.19±0.71	6.37±0.93	6.34±0.98	6.71±0.95	3.86±0.52	3.95±0.48	5.62±0.51	5.57±0.43
Point V	6.04±0.88	5.88±1.13	5.58±1.02	6.16±1.06	3.92±0.47	4.02±0.43	5.45±0.56	5.29±0.53
p	0.35	0.02	0.003	0.03	0.13	0.31	0.13	0.005

SR= Superior rectus

LR= Lateral rectus

IR= Inferior rectus

MR= Medial rectus

IO= Inferior oblique

OS= Superior oblique

SNI= superonasal index

MI= muscle index

Zone IV= thickness of muscle belly

Point V= thickness of the most posterior portion of the muscle within the orbital apex

p= p value

Tab.1c Mean differences in thickness between zone IV and point V (Δ)

DIFFERENCES IN THICKNESS BETWEEN ZONE IV AND POINT V

	SR	LR	IR	MR	IO	OS	SNI	MI
Group I	-1.16 \pm 1.04	-0.63 \pm 1.21	-0.40 \pm 0.96	-0.43 \pm 0.97	0.02 \pm 0.10	0.00 \pm 0.47	-0.53 \pm 0.56	-0.43 \pm 0.39
Group II	0.15 \pm 0.86	0.48 \pm 1.11	0.76 \pm 1.29	0.55 \pm 1.36	- 0.06 \pm 0.21	-0.07 \pm 0.37	0.17 \pm 0.59	0.28 \pm 0.51
p	4.41x10 ⁻⁷	1.85x10 ⁻⁴	4.75x10 ⁻⁵	7.95x10 ⁻⁴	0.03	0.5	3.90x10 ⁻⁶	5.65x10 ⁻⁹

SR= Superior rectus

LR= Lateral rectus

IR= Inferior rectus

MR= Medial rectus

IO= Inferior oblique

OS= Superior oblique

SNI= superonasal index

MI= muscle index

Zone IV= thickness of muscle belly

Point V= thickness of the most posterior portion of the muscle within the orbital apex

p= p value

Tab.2

Reflectivity Changes (a-b)

Reflectivity $\leq 60\%$	Group I	Group II
Irregular structure	51 (89.5%)	46 (88.5%)
Regular structure	6 (10.5%)	6 (11.5%)
χ^2 test	0.87	

a) percentage of muscles that had an irregular and regular structure with 60% or less reflectivity in two groups

Reflectivity $\geq 70\%$	Group I	Group II
Irregular structure	21 (20.4%)	14 (20.5%)
Regular structure	82 (79.6%)	54 (79.5%)
χ^2 test	0.97	

b) percentage of muscles that had an irregular and regular structure with at least 70% reflectivity in two groups

BIBLIOGRAFIA

- 1) Bahn RS (2000): Graves' Ophthalmopathy. *Mech Manage Thyroid Today* **23**: 1-9.
- 2) Bartelena L, Pinchera A & Marcocci C (2000): Management of Graves' Ophthalmopathy: Reality and perspectives. *Endocr Rev* **21**(2):168-199.
- 3) Carter JA & Utiger RD (1992): The ophthalmopathy of Graves' disease. *Annual Rev Med* **43**:487-95.
- 4) Crisp MS, Lane C, Halliwell M, Wynford-Thomas D & Ludgate M (1997): Thyrotropin receptor transcripts in human adipose tissue. *J Clin Endocrinol Metab* **82**:2003-2005.
- 5) Feldon SE (1990): Diagnostics tests and clinical techniques in the evaluation of Graves' ophthalmopathy. In: Wall JR, How J, eds. *Graves' Ophthalmopathy*. Boston:Blackwell Scientific:79-93.
- 6) Feldon SE & Weiner JM (1982): Clinical significance of extraocular muscle volumes in Graves' ophthalmopathy: A quantitative computed tomography study. *Arch Ophthalmol* **100**:1266-69.

- 7) Gerding MN, Prummel MF & Wiersinga WM (2000): Assessment of disease activity in Graves' ophthalmopathy by orbital ultrasonography and clinical parameters. *Clin Endocrinol* **52**:641-646.
- 8) Gerding MN, van der Meer JW, Broenink M, Bakker O, Bakker O, Wiersinga WM, & Prummel M (2000): Association of thyrotrophin receptor antibodies with the clinical features of Graves' ophthalmopathy. *Clin Endocrinol* **52**:267-271.
- 9) Harrie RP (1993): A-scan in Graves Ophthalmopathy. *Ophthalmology* **100(10)**:1430.
- 10) Heufelder AE (1995): Involvement of the orbital fibroblast and TSH receptor in the pathogenesis of Graves' ophthalmopathy. *Thyroid* **4**:331-340.
- 11) Kahaly G, Diaz M, Hahn K, Beyer J & Bockisch A (1995): Indium-111-pentetreotide scintigraphy in Graves' ophthalmopathy. *J Nucl Med* **36**:550-554.
- 12) Kahaly G, Forster G & Hansen C (1998): Glycosaminoglycans in thyroid eye disease. *Thyroid* **8**:429-432.

- 13) Nishida Y, Tian S, Isberg B, Tallsted L & Lennerstrand G (2001): MRI measurement of orbital tissues in dysthyroid ophthalmopathy. *Graefes Arch Clin Exp Ophthalmol* 239(11): 824-31.
- 14) Nugent RA, Belkin RI, Neigel JM & Rootman J (1990): Graves' orbitopathy: Correlation of CT and clinical findings. *Radiology* 177; 675-82.
- 15) Ossoinig KC (1979): Standardized echography basic principles, clinical applications and results. *Int Ophthalmol Clin* 19(4):127-210
- 16) Ossoinig KC (1984): The eye and orbit in thyroid disease. In: Gorman CA, ed. *Ultrasonic diagnosis of Graves' ophthalmopathy*. New York. Raven Press:185-211.
- 17) Ossoinig KC (1989): The role of standardized ophthalmic echography in the management of Graves' ophthalmopathy. *Dev Ophthalmology* Basel: Karger 20:28-37.
- 18) Ossoinig KC (1992): The diagnosis and differential diagnosis of Neoplastic lesions of the extraocular muscles with standardized echography. (Invited lecture) In J.M. Thijssen (ed.). *Ultrasonography in ophthalmology 14 (Proc. SIDUO XIV) Doc. Opth. Proc. Series* 58:xxxiii-lvi

- 19) Ozgen A, Alp MN, Ariyurek M, Tutuncu NB, Can I & Gunalp I (1999): Quantitative CT of the orbit in Graves' disease. *Br J Radiol*; 72(860): 757-62.
- 20) Pappa A, Lawson JM, Calder V, Fells P & Lightman (2000): T cell and fibroblasts in affected extraocular muscles in early and late thyroid associated ophthalmopathy. *Br J Ophthalmol*; 84 (5):517-22.
- 21) Paschke R, Vassart G & Ludgate M (1995): Current evidence for and against the TSH receptor being the common antigen in Graves' disease and thyroid associated ophthalmopathy. *Clin Endocrinol*; 42:565-569.
- 22) Prummel MF, Suttorp-Schulten MSA, Wiersinga WM, Verbeek AM, Mourits MP & Koornneef L.(1993): A new ultrasonographic method to detect disease activity and predict response to immunosuppressive treatment in Graves Ophthalmopathy. *Ophthalmology* 100(4):556-561.
- 23) Shamma HJ, Minckler DS & Ogden C (1980): Ultrasound in early thyroid orbitopathy. *Arch Ophthalmol*;98:277-9.
- 24) Spitzweg C, Joba W, Hunt N & Heufelder A E (1997): Analysis of human thyrotropin receptor gene expression and immunoreactivity in human orbital tissue. *Eur J Endocrinol*; 136:599-607.

25) Utech CJ, Khatibnia U, Winter PF & Wulle KG (1995): MR T2 relaxation time for the assessment of retrobulbar inflammation in Graves' ophthalmopathy. *Thyroid*; **5**:185-193.

26) Wiersinga WM & Prummel MF (2000): An evidence-based approach to treatment of Graves' Ophthalmopathy. *Endocrinol Metab Clin North Am* **29**: 297-319.